



КонсультантПлюс

"Клинические рекомендации "Глаукома
первичная закрытоугольная"
(одобрены Минздравом России)

Документ предоставлен **КонсультантПлюс**

www.consultant.ru

Дата сохранения: 02.09.2024

Источник публикации

Официальный сайт Минздрава России <https://minzdrav.gov.ru/>, 16.08.2024

Примечание к документу

В соответствии с [Постановлением](#) Правительства РФ от 17.11.2021 N 1968 данный документ применяется с 1 января 2025 года. До этого срока действует в предыдущей [редакции](#).

Текст документа приведен в соответствии с публикацией на сайте <https://cr.minzdrav.gov.ru> по состоянию на 16.08.2024.

Название документа

"Клинические рекомендации "Глаукома первичная закрытоугольная"
(одобрены Минздравом России)

МИНИСТЕРСТВО ЗДРАВООХРАНЕНИЯ РОССИЙСКОЙ ФЕДЕРАЦИИ

КЛИНИЧЕСКИЕ РЕКОМЕНДАЦИИ

ГЛАУКОМА ПЕРВИЧНАЯ ЗАКРЫТОУГОЛЬНАЯ

Кодирование по Международной статистической [классификации](#) болезней и проблем, связанных со здоровьем: H40.2

Год утверждения (частота пересмотра): 2024

Возрастная категория: Взрослые

Пересмотр не позднее: 2026

ID: 631

Разработчик клинической рекомендации

- Общероссийская общественная организация "Ассоциация врачей-офтальмологов"
- Общероссийская общественная организация "Общество офтальмологов России"
- Общероссийская общественная организация "Российское общество офтальмологов-глаукоматологов"

Одобрено Научно-практическим Советом Минздрава РФ

Список сокращений

АГО - антиглаукомная операция

БАБ - бета-адреноблокаторы

ВВ - водянистая влага

ВГД - внутриглазное давление

ВГЖ - внутриглазная жидкость

ГКС - ганглиозные клетки сетчатки

ДЗН - диск зрительного нерва

ЗГ - злокачественная глаукома

ЗУГ - закрытоугольная глаукома

ИКА - ингибиторы карбангидразы

ИТК - иридотрабекулярный контакт

ЛГП - лазерная гониопластика

ЛИ - лазерная иридотомия/иридэктомия

ЛС - лекарственное средство

МКБ 10 - международная [классификация](#) болезней 10-го пересмотра

НРП - нейроретинальный поясок

ОКТ - оптическая когерентная томография

ОПЗУГ - острый приступ закрытоугольной глаукомы

ОСР - оптический срез роговицы

ПЗ - поле зрения

ПЗО - переднезадняя ось глаза

ПЗУ - первичное закрытие угла

ПЗУГ - первичная закрытоугольная глаукома

ПК - передняя камера

ППЗУ - подозрение на первичное закрытие угла

ППС - периферические передние синехии

ПОУГ - первичная открытоугольная глаукома

РРР - расстояние "роговица - радужка"

САП - стандартная автоматизированная периметрия

СНВС - слой нервных волокон сетчатки

СТ - стекловидное тело

ТЭ - трабекулэктомия

УПК - угол передней камеры

ФЭК - факоэмульсификация

ЦТ - цилиарное тело

ЦТР - центральная толщина роговицы

P₀ - показатель тонометрии при измерении ВГД большинством современных методов

P_t - показатель тонометрии при измерении ВГД контактным тонометром Маклакова, грузом массой 10 г.

Термины и определения

Биомикроскопия глаза - это метод прижизненного визуального исследования оптических сред и тканей глаза, основанный на создании контраста между освещенными и неосвещенными участками, проводимый при помощи щелевой лампы и дополнительных диагностических линз (в частности, для биомикроскопии глазного дна).

Глаукомная оптическая нейропатия (ГОН) - это аксонопатия, при которой поражение зрительного пути обусловлено повреждением аксонов ганглиозных клеток сетчатки в месте выхода их из глазного яблока в диске зрительного нерва (ДЗН).

Внутриглазное давление (ВГД) - давление жидкости внутри глаза, поддерживающее форму глазного яблока и обеспечивающее постоянство циркулирующих питательных веществ и нормальную трофику внутриглазных тканей.

Гониоскопия - это метод визуального исследования (осмотра) угла передней камеры глаза (УПК), проводят при помощи щелевой лампы и гониолинзы (гониоскопа).

Давление цели - это максимальное допустимое внутриглазное давление, при котором заболевание прогрессирует настолько медленно, что в течение всей жизни качество ее, связанное со зрением, остается на достаточно высоком уровне.

Метод Ван Херика - это метод исследования, который проводят при биомикроскопии для определения вероятности закрытия УПК. Тест позволяет косвенно оценить УПК и не может служить альтернативой гониоскопии. Узкой световой щелью освещают периферию роговицы под углом 60° максимально близко к лимбу. Визуализируют световую полосу оптического среза роговицы, полосу света на поверхности радужки и расстояние от внутренней поверхности роговицы до радужки. О ширине угла передней камеры судят по отношению толщины оптического среза роговицы (ОСР) к расстоянию "роговица - радужка" (РРР). При соотношении ОСР к РРР 1:1 - имеется низкая вероятность узкого угла УПК 35 - 45°, 1:1/2 - низкая вероятность узкого угла УПК 20 - 45°, 1:1/4 - возможность узкого угла УПК 20°, 1:меньше 1/4 - возможность закрытого угла УПК 10°, 1:0 - УПК закрыт 0°.

Нейроретинальный поясок (НРП) - это область между краем диска зрительного нерва и краем его экскавации, где сосредоточена основная масса аксонов ганглиозных клеток сетчатки.

Оптическая когерентная томография (ОКТ) - это диагностический неинвазивный метод прижизненной визуализации, качественного и количественного анализа морфологических особенностей структур глазного дна, основанный на принципе световой интерферометрии.

Офтальмотонометрия - косвенный метод измерения уровня внутриглазного давления, величину офтальмотонуса при тонометрии определяют анализом данных деформации глаза тонометром и оценивают в миллиметрах ртутного столба (мм рт. ст.).

Проба Форбса - это метод гониоскопии с компрессией. Во время исследования гониоскопом надавливают на центральную часть роговицы, при этом жидкость передней камеры оттесняется к периферии и отдавливает прикорневую часть радужки назад. Проба Форбса положительная - если при надавливании открывается большая часть фильтрующей зоны. Проба Форбса отрицательная - если корень радужки при надавливании не оттесняется вследствие обширных синехий.

Стандартная автоматизированная периметрия (САП) - это компьютерная статическая периметрия, при которой исследуют светочувствительность в центральной зоне поля зрения с помощью белого стимула на белом фоне.

1. Краткая информация по заболеванию или состоянию (группы заболеваний или состояний)

1.1 Определение заболевания или состояния (группы заболеваний или состояний)

Первичная закрытоугольная глаукома (ПЗУГ) - это заболевание, при котором причиной повышения внутриглазного давления (ВГД) становится препятствие оттоку водянистой влаги (ВВ) за счет частичной или полной блокады УПК корнем радужки, сопровождающееся следующими признаками [1, 2]:

- периодическим или постоянным повышением уровня ВГД;
- атрофией зрительного нерва (с экскавацией);
- характерными изменениями поля зрения (ПЗ);
- закрытым УПК.

Термин "глаукома" используется в тех случаях, когда имеются признаки глаукомной оптической нейропатии. При закрытии угла и отсутствии признаков повреждения зрительного нерва рекомендуется использовать термины "подозрение на первичное закрытие угла" и "первичное закрытие угла" [3, 4].

Подозрение на первичное закрытие угла (ППЗУ) - это состояние, при котором имеется два или более квадранта иридотрабекулярного (ИТК) контакта, без периферических передних синехий (ППС), без повышения уровня ВГД и признаков повреждения зрительного нерва.

Первичное закрытие угла (ПЗУ) - это состояние, при котором имеется два или более квадранта иридотрабекулярного (ИТК) контакта с развитием ППС, и/или повышение ВГД без признаков повреждения зрительного нерва.

Острый приступ закрытоугольной глаукомы (ОПЗУГ) - это состояние, характеризующееся внезапным и полным закрытием УПК, резким повышением ВГД, которое при отсутствии

неотложного лечения может привести к потере зрительных функций.

1.2 Этиология и патогенез заболевания или состояния (группы заболеваний или состояний)

При ПЗУГ закрытие УПК может быть обусловлено различными механизмами в предрасположенных к этому глазах. ПЗУГ необходимо дифференцировать от вторичной закрытоугольной глаукомы (ЗУГ), при которой УПК закрывается радужкой вследствие других заболеваний (увеит, неоваскулярная глаукома при диабете и тромбозе ЦВС, иридокорнеальный эндотелиальный синдром, факорморфическая глаукома, нанофтальм, сублюксация хрусталика, опухоли заднего отдела глаза и др.) [1, 3, 4].

Различают врожденные, приобретенные и демографические факторы риска развития ПЗУГ [1, 3, 4].

К врожденным факторам относятся:

- мелкая ПК (менее 2,5 мм);
- узкий профиль УПК;
- короткая переднезадняя ось глаза;
- большой переднезадний размер хрусталика;
- малый диаметр роговицы;
- малая кривизна роговицы;
- рефракция (гиперметропическая рефракция часто сочетается с узким УПК);
- переднее расположение цилиарного тела;
- коричневый цвет радужки.

Приобретенные факторы риска:

- увеличение объема хрусталика с возрастом;
- возрастное уплощение радужки;
- возрастная атрофия прикорневой зоны радужки;
- скопление жидкости в заднем отделе стекловидного тела;
- применение препаратов у лиц с предрасположенностью к закрытию УПК.

Демографические факторы риска:

- возраст (в среднем заболевание проявляется в возрасте 60 лет; с годами распространенность возрастает) [6, 7];
- женский пол (женщины болеют чаще мужчин в соотношении 4:1) [8];
- раса (чаще у коренных жителей Юго-Восточной Азии, Китая и эскимосов) [9, 10];
- семейный анамнез (родственники первой линии имеют повышенный риск развития заболевания, поскольку наследуют анатомически предрасполагающие факторы) [11, 12].

В патогенезе ПЗУГ основную роль играет закрытие (блокада) УПК корнем радужки. По ведущему механизму закрытия УПК выделяют четыре основные формы ПЗУГ: со зрачковым блоком, с плоской радужкой, "ползучая", с витреохрусталиковым блоком (злокачественная).

Преобладающим механизмом первичного закрытия УПК приблизительно у 80 - 90% пациентов является относительный зрачковый блок. Относительный зрачковый блок может быть на глазах с любыми типами рефракции, но чаще встречается при гиперметропии, где глубина и объем передней камеры меньше, а контакт радужки с хрусталиком в области зрачка более плотный, чем при эмметропии. Увеличение аксиального размера хрусталика в течение жизни ведет к приближению его передней поверхности к роговице, в то время как экваториальный рост ослабляет связочный аппарат, позволяя иридохрусталиковой диафрагме смещаться кпереди. Оба фактора приводят к постепенному прогрессирующему сужению ПК. При расширении зрачка (4 - 6 мм) затрудняется отток ВГЖ из задней камеры в переднюю, что усиливает относительный зрачковый блок. Разница в давлении в камерах глаза еще больше усиливает адгезию радужки к УПК с образованием в дальнейшем периферических передних синехий (гониосинехий) [1, 2, 3, 4].

ПЗУГ с плоской радужкой встречается редко. В этом случае радужка имеет плоский профиль, у корня она имеет избыточную толщину ("валики") и находится напротив трабекулы. При расширении зрачка радужка "собирается" напротив УПК и закрывает его бухту. Чаще встречается у молодых миопов азиатской расы.

При плоской конфигурации радужки имеется преимущественно переднее расположение отростков цилиарного тела. После проведения иридэктомии радужка не отходит от УПК, так как удерживается отростками цилиарного тела, такое состояние принято называть синдромом плоской радужки [1, 3, 4].

ПЗУГ с укороченным углом ("ползучая" глаукома) рассматривается зарубежными авторами в рамках "конфигурации плоской радужки", поскольку причиной является переднее расположение цилиарных отростков и иногда "плоское" строение радужки. В отечественной литературе выделяется отдельно. Характеризуется постепенной и прогрессирующей синехиальной блокадой УПК. Процесс начинается в верхнем отделе и распространяется циркулярно. ВГД обычно повышается, когда перекрывается более половины угла. До сих пор неясно, является ли "ползучая глаукома" следствием не выявленного переходящего закрытия угла или хронической терапии миотиками [2].

Витреохрусталиковый блок - "злокачественная глаукома" (ЗГ) редко встречающаяся, но крайне тяжелая по течению и прогнозу форма. К факторам риска развития ЗГ относятся: осевая гиперметропия, женский пол, микрофтальм, нанофтальм, передний микрофтальм, ЗУГ с высоким

ВГД, длительное применение миотиков, послеоперационный увеит с экссудацией. В этих случаях, чаще у женщин молодого или среднего возраста, цилиарные отростки соприкасаются с экватором хрусталика, вызывая изменение направления тока ВВ в стекловидное тело (СТ) с образованием в нем дополнительных камер. Внутриглазная жидкость (ВГЖ) скапливается в заднем отделе глаза, в результате чего СТ и хрусталик смещаются вперед, блокируя полностью УПК. Может развиваться как при наличии собственного хрусталика, так и в афакичных и артификакичных глазах, после лазерных или хирургических вмешательств, в глазах с очень мелкой ПК и гиперметропией [13 - 15].

1.3 Эпидемиология заболевания или состояния (группы заболеваний или состояний)

Первичная глаукома - является одна из ведущих причин слепоты в мире. Всемирная организация здравоохранения считает глаукому второй по распространенности причиной слепоты после катаракты. Именно первичная закрытоугольная глаукома (ПЗУГ) вызывает почти половину всех случаев слепоты вследствие глаукомы во всем мире [16].

Число больных глаукомой по всему миру в 2010 году составляла около 60,5 миллиона человек, из них 15,7 миллионов человек страдали от ПЗУГ. По прогнозам к 2020 году количество больных первичной глаукомой увеличится до 80 млн. человек, из них у 21 миллиона будет диагностирована ПЗУГ, а 5,3 миллиона могут ослепнуть вследствие заболевания [17].

Вопросы эпидемиологии и популяционного скрининга первичной закрытоугольной глаукомы (ПЗУГ) имеют значимые отличия от эпидемиологических и этнических характеристик первичной открытоугольной глаукомы (ПОУГ) [9].

Этническая принадлежность - является один из основных факторов, определяющих предрасположенность к первичному закрытию угла (ПЗУ). Популяционные исследования показывают, что ПЗУ чаще встречается у лиц азиатской, чем европейской расы. Данные последних исследований свидетельствуют о широкой распространенности ПЗУГ среди населения Индии [18 - 21], восточно-азиатских народов, за пределами Китая [22 - 25], в Китае [26, 27], в странах Юго-Восточной Азии [28].

Среди лиц в возрасте 40 лет и старше распространенность ПЗУ составляет от 0,1% у европейцев, до 1,4% у представителей азиатской расы [26, 29] и до 5% у инуитов Гренландии [9].

В популяции европейцев в возрасте старше 40 лет распространенность ПЗУГ составляет 0,4%. Три четверти пациентов составляют женщины. Количество пациентов с ПЗУГ в Европе составляет 1,6 миллиона человек, а в США 581 тысяча человек [30].

По данным федерального статистического наблюдения в Российской Федерации в 2023 году всего было зарегистрировано около 1,3 млн. пациентов с первичной глаукомой [31]. Распространенность ПЗУГ в России составляет около 15 - 40%, однако у пациентов азиатского происхождения этот показатель превышает 80%. У женщин заболевание диагностируют в три раза чаще.

1.4 Особенности кодирования заболевания или состояния (группы заболеваний или состояний) по Международной статистической классификации

болезней и проблем, связанных со здоровьем

Глаукома (H40)

H40.2 - Первичная закрытоугольная глаукома

1.5 Классификация заболевания или состояния (группы заболеваний или состояний)

В широкой клинической практике используют классификацию ПЗУГ по следующим признакам [2]:

- по механизму закрытия УПК выделяют:
 - относительный зрачковый блок;
 - плоская радужка;
 - "ползучая глаукома";
 - витреохрусталиковый блок (злокачественная глаукома)
- по клиническому течению [2]:
 - острый приступ закрытоугольной глаукомы;
 - интермиттирующая (подострая) закрытоугольная глаукома;
 - хроническая закрытоугольная глаукома
- по стадиям первичного закрытия угла (табл. 1)
 - подозрение на первичное закрытие угла
 - первичное закрытие угла
 - первичная закрытоугольная глаукома

Таблица 1.

Классификация первичного закрытия угла по стадиям

Стадия	ИТК $\geq 180^\circ$	Офтальмогипертензия и/или синехии	Глаукомная нейрооптикопатия
Подозрение на первичное закрытие УПК	+	-	-

Первичное закрытие УПК	+	+	-
Первичная закрытоугольная глаукома	+	+	+

По степени выраженности патологического процесса, уровню ВГД и течению болезни, ПЗУГ классифицируют так же, как и первичную открытоугольную глаукому (ПОУГ) [2].

- по степени выраженности патологического процесса:

- начальная стадия глаукомы;

- развитая стадия глаукомы;

- далекозашедшая стадия глаукомы;

- терминальная стадия глаукомы

- по течению болезни:

- стабилизированная - отсутствует отрицательная динамика в состоянии ДЗН и ПЗ при продолжительном наблюдении за больным (не менее 6 месяцев)

- нестабилизированная - при повторных исследованиях регистрируют отрицательную динамику структурных (ДЗН, нервные волокна сетчатки) и функциональных (ПЗ) показателей.

- по уровню ВГД:

А - ВГД в пределах нормальных значений ($P_0 < 22$ мм рт.ст., $P_t < 25$ мм рт.ст.);

В - умеренно повышенное ВГД (от $22 \leq P_0 \leq 28$ мм рт.ст., $P_t - 26 - 32$ мм рт.ст.);

С - высокое ВГД ($P_0 \geq 29$ мм рт.ст., $P_t \geq 33$ мм рт.ст.).

Разделение непрерывного глаукомного процесса по стадиям на основании состояния ДЗН и поля зрения, определяемого с помощью кинетического периметра, носит условный характер (табл. 2).

Таблица 2.

Стадии	Признаки	
I начальная	Границы ПЗ нормальные, небольшие изменения (скотомы) в парацентральных участках ПЗ (мелкие парацентральные скотомы,	Асимметрия экскавации на двух глазах, вертикально-овальная форма экскавации, экскавация расширена, но не доходит до

	относительная скотома в зоне Бьеррума)	края ДЗН
II развитая	Сужение границ ПЗ с носовой стороны более чем на 10° или слияние мелких парацентральных скотом в дугообразную скотому	Экскавация ДЗН расширена, появляется краевая экскавация ДЗН
III далекозашедшая	Граница ПЗ с носовой стороны (или концентрически) находятся менее чем в 15° от точки фиксации. К этой стадии относят также случаи с сохранившимся только на периферии участком ПЗ при отсутствии центрального зрения	Краевая субтотальная экскавация ДЗН
IV терминальная	Утрата предметного зрения	Экскавация тотальная

Для диагностики стадий глаукомы важно не только определение перехода от одной стадии к другой, но и выявление и количественная оценка прогрессирования заболевания. Для этого необходимы классификации, в которых используют функциональные (периметрические интегральные индексы, полученные с помощью стандартной автоматизированной периметрии) (таб. 3) [32, 33].

Таблица 3.

Классификация стадий глаукомы по данным статической периметрии

Степень изменения поля зрения	MD	Снижение светочувствительности	Центральная область
Начальные глаукомные изменения	< -6 dB	Снижение светочувствительности ниже 5% уровня значимости менее чем в 18 точках, и ниже 1% уровня значимости менее чем в 10 точках	Отсутствие в пределах центральной области (5° от точки фиксации) точек с чувствительностью менее 15 dB
Умеренные глаукомные изменения	< -12 dB	Снижение светочувствительности ниже 5% уровня значимости менее чем в 37 точках, и ниже 1%	Отсутствие в пределах центральной области (5° от точки фиксации) абсолютных дефектов (0 dB).

		уровня значимости менее чем в 20 точках	Только в одной половине поля зрения в центральной области 5° снижение светочувствительности < 15 dB
Выраженные глаукомные изменения	> 12 dB	Снижение светочувствительности ниже 5% уровня значимости более чем в 37 точках или ниже 1% уровня значимости более чем в 20 точках	Абсолютный дефицит (0 dB) в центральной зоне 5° В обеих половинах поля зрения в центральной области 5° снижение светочувствительности < 15 dB

Для исследования ПЗ используется периметр автоматической серии Humphrey Field Analyzer 3 (HFA3) или его аналоги.

1.6 Клиническая картина заболевания или состояния (группы заболеваний или состояний)

Клиническая картина ПЗУГ зависит от механизма закрытия угла и течения заболевания [1 - 4].

Относительный зрачковый блок - при биомикроскопии передняя камера, как правило, мельче средней глубины. При гониоскопии, в зависимости от стадии процесса, выявляют частичное или полное закрытие УПК. Для определения функциональной или органической блокады УПК применяют компрессионную пробу Форбса.

Плоская радужка - при биомикроскопии ПК средней глубины, однако, у корня радужка имеет избыточную толщину ("валики", складка Фукса) и находится напротив трабекулы. По данным ультразвукового сканирования переднего отдела глаза при плоской конфигурации радужки имеется преимущественно переднее расположение отростков цилиарного тела, в связи с чем, после проведения иридэктомии радужка не отходит от УПК.

"Ползучая" глаукома - при гониоскопии УПК укорочен по всей окружности, но неравномерно в разных секторах. Радужка отходит не от цилиарного тела, а от склеральной шпоры или трабекулы на разных ее уровнях в зависимости от высоты гониосинехий. ВГД обычно повышается, когда перекрывается более половины угла. Течение, как правило, хроническое, но могут быть эпизоды, напоминающие подострое течение ПЗУГ.

Витреохрусталиковый блок или ЗГ - диагноз ЗГ нередко бывает поставлен с опозданием в значительной мере из-за небольшой частоты возникновения заболевания, а также по причине схожести с некоторыми другими патологическими состояниями. ЗГ имеет характерные клинические признаки. Вследствие переднего сдвига иридохрусталиковой диафрагмы при ЗГ усиливается миопическая рефракция. Для ЗГ после антиглаукомных операций характерно отсутствие фильтрационной подушечки при отсутствии наружной фильтрации по причине несостоятельности швов конъюнктивы, подтвержденной пробой с флюоресцеином. Передняя

камера мелкая до щелевидной на всем протяжении или отсутствует даже при наличии иридэктомии. При длительном существовании корнеохрусталикового контакта развиваются передние синехии, декомпенсация роговицы. ВГД повышается быстро или постепенно по мере закрытия УПК. Повышение ВГД может происходить и на фоне активно функционирующей фильтрационной подушки. Назначение традиционной гипотензивной терапии не приводит к снижению офтальмотонуса, однако, назначение мидриатических и циклоплегических средств может дать положительный эффект. При биомикроскопии, если оптические среды глаза прозрачны, в стекловидном теле можно увидеть свободные зоны, отграниченные полости, где накапливается ВГЖ. На афакичных глазах визуализируется контакт цилиарных отростков с передней поверхностью стекловидного тела. В афакичных и артрафакичных глазах с ЗГ отмечается высокая плотность гиалоидной мембраны вследствие ее тотальной облитерации с задней камерой глаза. Ультразвуковая эхография при ЗГ позволяет определить переднезаднюю длину глаза (часто меньше 22 мм), состояние цилиарного тела и отростков (размеры, расположение), определить состояние оболочек глаза и толщину хориоидеи. Ультразвуковое сканирование переднего отдела глаза позволяет определить взаиморасположение задней камеры, радужки, цилиарного тела, хрусталика, передней поверхности стекловидного тела, а также обнаружить переднюю ротацию цилиарных отростков и дополнительные полости в стекловидном теле.

Острый приступ закрытоугольной глаукомы. Провоцирующими факторами развития острого приступа считают лекарственный мидриаз, эмоциональное напряжение, пребывание в затемненном помещении, работу с наклоном головы, напряжение аккомодации, переохлаждение. Характерны жалобы пациента на головную боль, тошноту (редко рвоту), боль в глазу, снижение зрения, радужные круги. ВГД высокое, при биомикроскопии характерны гиперемия конъюнктивы, отек роговицы, отек радужки, ПК мелкая, водянистая влага теряет свою прозрачность (из-за выпота белка), зрачок расширен, приобретает зачастую неправильную форму, реакция зрачка на свет отсутствует. В связи с быстрым повышением офтальмотонуса и значительной компрессией корня радужки в корнеосклеральной зоне возникает сегментарное нарушение кровообращения в радиальных сосудах с признаками некроза и асептического воспаления. Клинически это проявляется образованием задних синехий по краю зрачка, появлением гониосинехий. После перенесенного приступа остается очаговая атрофия радужки, деформация и смещение зрачка. В хрусталике выявляют помутнения в виде белых пятен, расположенных преимущественно в передних и средних субкапсулярных слоях. Отек роговицы затрудняет осмотр деталей глазного дна, однако, можно рассмотреть отечный ДЗН, расширенные вены сетчатки; в некоторых случаях - кровоизлияния в области ДЗН и парацентральных участках сетчатки. После снятия отека роговицы гониоскопия позволяет определить состояние УПК. Увеальная, неоваскулярная и другие вторичные ЗУГ могут протекать остро, маскируя первичный острый приступ. Для дифференциальной диагностики важно проводить гониоскопию на парном глазу: если там УПК открыт, значит это не острый приступ. Компрессионная гониоскопия по Форбсу позволит найти участок открытого УПК, где можно выполнить лазерную иридэктомию.

Интермиттирующая ПЗУГ. Характеризуется периодическими, невыраженными глазными болями и затуманиванием зрения. Жалобы больного бывают неопределенными, усиливаются к вечеру и уменьшаются утром (предположительно, из-за того, что во время сна зрачок сужается и ВГД снижается). Если есть жалобы на цветные радужные круги (при катаракте - монохромные), это может быть признаком периодического отека роговицы. Поэтому даже при отсутствии на момент осмотра повышенного ВГД рекомендуется провести гониоскопию.

Клинические симптомы ГОН при хроническом течении ПЗУГ так же, как при ПОУГ начинаются с расширения физиологической экскавации. Постепенно происходит "прорыв" нейроретинального пояса (НРП) к краю зрительного нерва, атрофия сосудистой оболочки вокруг него. В поздней стадии экскавация становится тотальной и глубокой. Для ГОН также характерны очаговые поражения слоя нервных волокон сетчатки (СНВС), вертикальное расширение экскавации, асимметрия экскавации/диска, кровоизлияния на ДЗН [1, 2].

Для качественной и количественной оценки параметров ДЗН, СНВС и внутренних слоев сетчатки в макулярной зоне используют инструментальную диагностику - оптическую когерентную томографию (ОКТ). Для ГОН характерны прогрессирующее уменьшение толщины СНВС в сочетании с сужением НРП чаще в нижневисочном и верхневисочном секторе ДЗН [34].

Периметрия позволяет выявить изменения зрительных функций, которые не определяются при проверке остроты зрения (это субъективный метод, достоверность достигается повторными измерениями в динамике). С помощью периметрии определяют, локализуют и дают количественную оценку степени потери ПЗ. Характерны как диффузные, так и очаговые изменения ПЗ. В начальной стадии болезни характерны расширение слепого пятна, очаговые поражения (скотомы) в парацентральном отделе, особенно часто в зоне Бьеррума, в редких случаях дефекты могут возникать на периферии височной половины ПЗ. При развитии болезни возможно появление дугообразных скотом, сливающихся со слепым пятном, назальной ступеньки, сужение периферических границ до трубчатого и остаточного ПЗ. Прогрессирование дефектов ПЗ характеризуется: наличием нового дефекта в ранее нормальном участке, углублением ранее существовавшего дефекта, расширением ранее существовавшей скотомы на смежные точки, наличием общего снижения чувствительности.

2. Диагностика заболевания или состояния (группы заболеваний или состояний) медицинские показания и противопоказания к применению методов диагностики

Для определения стратегии лечения, направленной на сохранение зрения и качества жизни пациента особое значение имеют возможность точной диагностики ПЗУГ, оценка механизма развития, степени и стабилизации заболевания, а также своевременное обследование пациентов в группе риска для предупреждения дальнейшего закрытия УПК и развития острого приступа.

Критерии установления заболевания или состояния

- периодическое или постоянное повышение уровня ВГД выше индивидуальной нормы;
 - структурные патологические изменения ДЗН и СНВС;
 - типичные дефекты ПЗ, соответствующие повреждению ДЗН и СНВС;
 - закрытый УПК (подтвержденный гониоскопией).
- Рекомендуется обследование пациентов из группы риска с целью своевременного выявления и предупреждения дальнейшего закрытия УПК и развития острого приступа [35 - 39].

Уровень убедительности рекомендаций **B** (уровень достоверности доказательств - 3)

- Рекомендуется обследование пациентов ПЗУ и ПЗУГ с целью определения механизма развития, течения и стадии болезни, выбора тактики лечения и динамического наблюдения для предотвращения клинически значимого прогрессирования заболевания [40 - 43].

Уровень убедительности рекомендаций **C** (уровень достоверности доказательств - 4)

2.1 Жалобы и анамнез

- Рекомендуется сбор анамнеза и жалоб при патологии глаза у пациентов ПЗУ и ПЗУГ с целью выявления симптомов, которые могут повлиять на выбор тактики дальнейшего ведения [5, 8, 44].

Уровень убедительности рекомендаций **C** (уровень достоверности доказательств - 4)

Комментарии: чаще всего при ПЗУ и хроническом течении ПЗУГ жалобы могут отсутствовать. Характерные жалобы для острого и интермиттирующего течения заболевания: боль в глазу и соответствующей половине головы, покраснение глаза, нечеткое зрение, ореолы вокруг источника света, реже тошнота и/или рвота, сердцебиение, схваткообразная боль в животе.

- Рекомендуется сбор анамнеза и жалоб при патологии глаза у всех пациентов с целью выявления факторов, которые могут повлиять на выбор тактики ведения [8, 38, 39, 45].

Уровень убедительности рекомендаций **C** (уровень достоверности доказательств - 5)

Комментарии: следует выяснить наличие случаев ПЗУГ среди близких родственников, предыдущие заболевания глаз, хирургические вмешательства или травмы, прием препаратов провоцирующих острый приступ мидриатические и циклоплегические средства, психоаналептики (код N06) и входящие в них подгруппы - антидепрессанты (N06A), симпатомиметики центрального действия (N06BA), противопаркинсонические - центральные холиноблокаторы (N04A антихолинэргические средства), антипсихотические препараты (N05A психолептики), антигистаминные препараты для системного применения (R06), зрительную работу при плохом освещении, длительную работу с наклоном головы, переохлаждение, наличие аллергии на лекарства, курение и употребление алкоголя/наркотиков, наличие сопутствующих системных заболеваний. [45 - 48]. С целью систематизации полученных данных возможно использование "Опросного листа при подозрении на глаукому" и "Анкеты для выявления факторов риска глаукомы, представленных в Приложении Г1 - Г2.

2.2 Физикальное обследование

Физикальное обследование для диагностики ПЗУГ не проводят.

- Рекомендуется направлять к профильным специалистам за консультацией пациентов с сопутствующими системными заболеваниями и факторами риска системных осложнений перед выполнением оперативного лечения с целью выявления возможных противопоказаний к данному виду лечения или минимизирования риска осложнений [2].

Уровень убедительности рекомендаций **C** (уровень достоверности доказательств - 5)

2.3 Лабораторные диагностические исследования

Диагностических критериев ПЗУГ на основании данных клинического лабораторного обследования не существует.

2.4 Инструментальные диагностические исследования

- Рекомендуется визометрия всем пациентам для оценки функционального состояния зрительного нерва и сетчатки [1, 3, 4].

Уровень убедительности рекомендаций **C** (уровень достоверности доказательств - 5)

Комментарии: зрение следует проверять без расширения зрачка, и с наилучшей коррекцией на расстоянии и вблизи. Глаукома на поздней стадии может повлиять не только на периферическое, но и на центральное зрение. При остром приступе закрытоугольной глаукомы острота зрения резко снижена.

- Рекомендуется рефрактометрия всем пациентам с целью определения риска развития ПЗУ и ПЗУГ и возможности нейтрализации аномалии рефракции для проведения компьютерной периметрии [49 - 52].

Уровень убедительности рекомендаций **B** (уровень достоверности доказательств - 2)

Комментарии: ПЗУ и ПЗУГ чаще сочетаются с гиперметропией, кроме конфигурации "плоской" радужки, где преимущественно встречается миопическая рефракция. Исследование проводят с помощью авторефрактометров или скиаскопически, определяют наименьшую отрицательную или положительную линзу, с которой достигается максимальная острота зрения. Нейтрализация любой аномалии рефракции имеет решающее значение для точной компьютерной периметрии.

- Рекомендуется офтальмотонометрия всем пациентам для диагностики, наблюдения и контроля эффективности лечения, в том числе с целью выявления суточных колебаний ВГД [53 - 56].

Уровень убедительности рекомендаций **A** (уровень достоверности доказательств - 2)

Комментарии проводить измерение ВГД необходимо до гониоскопии. Рекомендуется проведение нескольких измерений ВГД, с регистрацией времени проведения процедуры, что может быть важно для выявления суточных колебаний и подбора медикаментозной терапии [53 - 56]. Общее количество измерений, как правило, должно составлять не менее 3 утренних и 3 вечерних. Они могут проводиться дискретно, с перерывом в течение недели или 10 дней, возможно использование специальных хронобиологических схем [2].

- Рекомендуется биомикроскопия глаза всем пациентам ПЗУ и ПЗУГ для оценки состояния сред и структур глаза [57 - 59].

Уровень убедительности рекомендаций **B** (уровень достоверности доказательств - 3)

Комментарии: биомикроскопические изменения сред и структур глаза описаны в [разделе 1.6](#). При биомикроскопии переднего отрезка для определения вероятности закрытия УПК возможно применение метода Ван Херика, который не является альтернативой гониоскопии. Узкой световой щелью освещают периферию роговицы под углом 60° максимально близко к лимбу. Визуализируют световую полосу оптического среза роговицы, полосу света на поверхности радужки и расстояние от внутренней поверхности роговицы до радужки. О ширине угла передней камеры судят по отношению толщины оптического среза роговицы (ОСР) к расстоянию "роговица-радужка" (РРР). По соотношению ОСЗ к РРР 1:1 - имеется низкая вероятность узкого угла УПК $35 - 45^\circ$, 1:2 - низкая вероятность узкого угла УПК $20 - 45^\circ$, 1:1/4 - возможность узкого угла УПК 200 , 1:меньше 1/4 - возможность закрытого угла УПК 10° , 1:0 - УПК закрыт 0° [[1](#), [2](#), [4](#)].

- Рекомендуются гониоскопия всем пациентам с факторами риска закрытия УПК, ПЗУ и ПЗУГ с целью определения состояния УПК [[1](#), [4](#), [60 - 62](#)].

Уровень убедительности рекомендаций - **C** (уровень достоверности доказательств - 5)

Комментарии: Гониоскопию обязательно проводить на обоих глазах. Необходима правильная посадка офтальмологической линзы (гониоскопа), особенно при компрессии, чтобы получить истинную картину УПК. Гониоскопию проводят в темном помещении с помощью короткого светового пучка (около 1 мм) на щелевой лампе, избегая попадания света в зону зрачка, что может расширить УПК. При отеке роговицы во время острого приступа глаукомы гониоскопия затруднена, в этом случае для дифференциальной диагностики важна оценка состояния УПК на парном глазу. Для оценки результатов гониоскопии можно использовать классификации Spaeth, Shaffer или Kanski [[2](#), [60 - 62](#)].

- Рекомендуются биомикроскопия глазного дна или офтальмоскопия всем пациентам ПЗУ и ПЗУГ для оценки изменений ДЗН и сетчатки [[1](#), [4](#), [62 - 64](#)].

Уровень убедительности рекомендаций **C** (уровень достоверности доказательств - 5)

Комментарии: Расширение зрачка для детального осмотра глазного дна рекомендуется после иридэктомии. При отсутствии иридэктомии возможен осмотр глазного дна с широким зрачком с использованием мидриатических и циклоплегических средств при условии его последующего сужения под контролем врача для исключения потенциальной опасности развития острого приступа глаукомы. При проведении биомикроскопии глазного дна используют линзы офтальмологические диагностические бесконтактные для непрямой офтальмоскопии глазного дна (для получения стереоскопического изображения).

- Рекомендуются компьютерная периметрия пациентам ПЗУ и ПЗУГ с целью определения функциональных изменений и их мониторинга для контроля прогрессирования заболевания [[1](#), [4](#), [65](#)].

Уровень убедительности рекомендаций **C** (уровень достоверности доказательств - 5)

Комментарии: В современной диагностике глаукомы периметрия остается важным и обязательным методом исследования для диагностики, наблюдения и лечения пациентов. В начальной и развитой стадиях ПЗУГ целесообразно проведение стандартной автоматизированной периметрии (САП) (пороговые программы в пределах $30, 24, 10^\circ$ со стандартным белым

стимулом), в далекозашедшей стадии приемлемой альтернативой может быть периметрия по Гольдману для определения периферических границ ПЗ, или использование тестов, предусмотренных для низкой остроты зрения со стимулом больше стандартного размера. Для более точной оценки прогрессирования изменений ПЗ у пациента предпочтительнее пользоваться одним и тем же типом прибора и тестом. Важным условием правильного определения границ поля зрения считают предварительное инструктирование пациента по проведению периметрии, а также коррекция рефракции перед тестированием. Для оценки результатов САП используют различные индексы, а также разные диагностические тесты, подтверждающие результаты компьютерного анализа прогрессирования при исследовании в динамике [66, 67].

2.5 Иные диагностические исследования

- Рекомендуется ультразвуковая кератопахиметрия пациентам ПЗУ и ПЗУГ (при наличии технических возможностей) с целью измерения центральной толщины роговицы (ЦТР) для уточнения результатов тонометрических исследований и прогноза возможного прогрессирования глаукомы [68 - 71].

Уровень убедительности рекомендаций **B** (уровень достоверности доказательств - 3)

Комментарии: среднее значение ЦТР составляет 540 +/- 30 мкм. Пациенты с ЦТР более 580 мкм нуждаются в коррекции в сторону понижения. Пациенты с ЦТР менее 520 мкм в коррекции тонометрических показателей в сторону повышения [57 - 60].

- Рекомендуется оптическое исследование сетчатки (при наличии технических возможностей) с помощью компьютерного анализатора (оно же - оптическая когерентная томография, ОКТ) пациентам ПЗУ и ПЗУГ в начальной и развитой стадии на этапе диагностики и в ходе регулярного мониторинга с целью выявления количественных изменений ДЗН и сетчатки [72 - 75].

Уровень убедительности рекомендаций **C** (уровень достоверности доказательств - 5)

Комментарии: ОКТ проводят дополнительно с целью количественной оценки ДЗН, СНВС и внутренних слоев макулы. Результаты визуализации ОКТ предоставляют в трех видах: "в пределах нормы", "пограничный", "вне границ нормы" - и не могут быть клиническим диагнозом. Это статистические данные, результаты сравнения показателей пациента с нормативной базой данных прибора. Полученные результаты необходимо сопоставлять с клинической картиной во избежание ложных выводов, особенно, в случае нестандартных, атипичных вариантов ДЗН, показатели которых отсутствуют в базе. Ключевое значение при проведении ОКТ имеет первое исследование, важно его высокое качество, так как оценку прогрессирования в дальнейшем проводят при сравнении с исходным изображением. Частота повторных исследований зависит от скорости прогрессирования: при высоком риске прогрессирования выполняют через три месяца после первого исследования, в остальных случаях 1 раз в 6 месяцев.

- Рекомендуется ультразвуковая биометрия глаза пациентам ПЗУ и ПЗУГ (при наличии технической возможности) для определения размера переднезадней оси (ПЗО) глаза и количественной оценки глубины ПК [27, 49, 76, 77].

Уровень убедительности рекомендаций **C** (уровень достоверности доказательств - 4)

Комментарии: определение размера ПЗО глаза возможно с использованием ультразвукового или оптического биометра. Размер ПЗО меньше 20 - 21 мм считают фактором риска развития ПЗУГ. Также возможно определение глубины передней камеры: при витреохрусталиковом блоке и нанопталмие передняя камера мелкая или щелевидная, при зрачковом блоке $\leq 2,0$ мм, при "плоской радужке" $\geq 2,5$ мм.

- Рекомендуется ультразвуковое сканирование переднего отдела глаза пациентам ПЗУ и ПЗУГ (при технической возможности) для оценки топографо-анатомического взаимоотношения иридоцилиарной зоны, цилиарного тела и хрусталика [78 - 81].

Уровень убедительности рекомендаций **B** (уровень достоверности доказательств - 3)

Комментарии: Инструментальную оценку конфигурации УПК и количественной оценки структур переднего отрезка глаза, в том числе для дифференциальной диагностики, можно проводить с помощью ультразвукового сканирования и ОКТ переднего отдела глаза. Ультразвуковое сканирование позволяет в режиме реального времени выполнить морфологическую оценку переднего отрезка глаза на глубине до 5 мм, методика контактная, но, в отличие от ОКТ, позволяет оценить состояние структур глаза за радужкой. При ОКТ исследовании длина волны инфракрасной области спектра позволяет получать сканы через роговицу и склеру до пигментного слоя радужки, возможно применение методики для оценки результатов провокационных тестов, преимуществом исследования считают его неинвазивность.

3. Лечение, включая медикаментозную и немедикаментозную терапии, диетотерапию, обезболивание, медицинские показания и противопоказания к применению методов лечения

Метод лечения определяется причиной закрытия угла, и, поскольку чаще всего оно вызвано функциональным зрачковым блоком, всем пациентам, прежде всего, рекомендуется лазерная иридэктомия (ЛИ). У пациентов с ПЗУ или ПЗУГ консервативное лечение не должно использоваться в качестве замены лазерной или хирургической иридэктомии [1, 4, 82].

3.1 Консервативное лечение

- Рекомендуется назначение парасимпатомиметиков пациентам ПЗУГ с впервые установленным диагнозом в качестве начального лечения до выполнения ЛИ для предотвращения острого или хронического закрытия УПК, устранения иридотрабекулярного контакта и улучшения оттока ВГЖ [1, 83, 84].

Уровень убедительности рекомендаций - **C** (уровень достоверности доказательств - 4)

Комментарии. Медикаментозное лечение ПЗУГ начинают сразу после установления факта ПЗУ. Пилокарпин** 1% по 1 - 2 капли 1 - 2 раза в день назначают до выполнения ЛИ для профилактики ОПЗУГ. Длительное назначение пилокарпина может приводить к усилению зрачкового блока, стойкому миозу и развитию задних синехий. Назначение пилокарпина** 1% больным ПЗУГ в постоянном режиме возможно при наличии остаточного закрытия УПК после ЛИ, и в тех случаях, когда назначение других групп противоглаукомных препаратов и миотических средств не снижает уровень ВГД до давления цели. При назначении пилокарпина 1% больным ПЗУГ с осевой гиперметропией, микрофтальмом, с несоответствием ПЗО и толщины

хрусталика возможно развитие ЗГ [82, 85].

Механизм действия, побочные эффекты и противопоказания к назначению парасимпатомиметиков представлены в таблице 4.

Таблица 4.

Характеристика фармакологической группы парасимпатомиметиков

Фармакол. Группа	Препарат	Механизм действия	Снижение ВГД	Противопоказания	Побочные эффекты
Прямого действия	Пилокарпин** 1%	Усиление оттока водянистой влаги за счет сокращения цилиарной мышцы, натяжения склеральной шпоры и открытия трабекулярной сети	20 - 25%	Послеоперационное воспаление, увеит, неоваскулярная глаукома. Риск отслоения сетчатки, спазмы желудочно-кишечного тракта, язвенная болезнь, выраженная брадикардия, артериальная гипотензия, недавно перенесенный инфаркт миокарда, эпилепсия, паркинсонизм	Местные: ухудшение зрения по причине миоза и миопии вызванной ухудшением аккомодации, гиперемия конъюнктивы, отслойки сетчатки, помутнение хрусталика, предрасположенность к закрытию угла, кисты радужной оболочки Системные: кишечные спазмы, бронхоспазм, головная боль

- Рекомендуется длительное назначение парасимпатомиметиков пациентам ПЗУГ с плоской радужкой для предотвращения дальнейшего развития гониосинехий и снижения ВГД [86].

Уровень убедительности рекомендаций - **C** (уровень достоверности доказательств - 4)

- Рекомендуется назначить моно- или комбинированную терапию противоглаукомными препаратами и миотическими средствами пациентам ПЗУГ параллельно с выполнением ЛИ для достижения давления цели [4, 87 - 89].

Уровень убедительности рекомендаций - **C** (уровень достоверности доказательств - 5)

Комментарии. Возможно назначение всех групп противоглаукомных препаратов и миотических средств с учетом противопоказаний (бета-адреноблокаторы (БАБ), ингибиторы карбоангидразы (ИКА), симпатомиметики для лечения глаукомы, аналоги простагландинов (АПГ)). Суточную дозу, а также длительность курса лечения определяет врач в зависимости от уровня ВГД.

Применение противоглаукомных препаратов и миотических средств возможно в комбинации друг с другом, а также в сочетании с лазерными и хирургическими методами лечения. В целом предпочтительнее назначение фиксированных лекарственных комбинаций.

Режим дозирования БАБ - по 1 - 2 капли в нижний конъюнктивальный свод больного глаза (глаз) 2 раза в сутки. Механизм действия, побочные эффекты и противопоказания БАБ представлены в таблице 5.

Таблица 5.

Характеристика фармакологической группы БАБ

Фармакол. группа	Препарат	Механизм действия	Снижение ВГД	Противопоказания	Побочные эффекты
бета-адренорецепторы	Тимолол** - 0,25 - 0,5%	Уменьшение продукции водянистой влаги	20 - 25%	Бронхиальная астма, анамнез ХОБЛ, синусовая брадикардия (< 60 ударов/мин.), сердечная блокада или сердечная недостаточность	Местные: Гиперемия конъюнктивы, поверхностный кератит, сухость глаз, анестезия роговицы, аллергический блефароконъюнктивит Системные: брадикардия, сердечная недостаточность, обморок, бронхоспазм, обструкция дыхательных путей, периферические отеки, артериальная гипотензия, гипогликемия, может маскироваться при инсулин зависимом сахарном диабете, ночная системная артериальная гипотензия,

					депрессия, половая дисфункция
	#Бетаксолол 0,5% по 1 кап 2 р/с [2, 3, 5].	Уменьшение продукции водянистой влаги	+/- 20%	Бронхиальная астма, анамнез ХОБЛ, синусовая брадикардия (< 60 ударов/мин.), сердечная блокада или сердечная-коронарная недостаточность	Местные: жжение, покалывание, более выраженное чем при использовании неселективных препаратов Системные: респираторные и кардиальные побочные эффекты менее выражены, чем при использовании неселективных препаратов, депрессия, эректильная дисфункция.

Режим дозирования ИКА - #бринзоламид 1% по 1 капле в нижний конъюнктивальный мешок больного глаза (глаз) 2 раза в сутки. #дорзоламид 2% по 1 капле в нижний конъюнктивальный свод больного глаза (глаз) 2 - 3 раза в сутки [1 - 5]. Механизм действия, побочные эффекты и противопоказания ингибиторов карбоангидразы представлены в таблице 6.

Таблица 6.

Характеристика фармакологической группы ИКА

Фармакол. группа	Препарат	Механизм действия	Снижение ВГД	Противопоказания	Побочные эффекты
Ингибиторы карбоангидразы (общие и местные)	#Бринзоламид 1% по 1 кап 2 р/с [1 - 5]. #Дорзоламид**	Уменьшение продукции водянистой влаги	20%	Малое количество эндотелиальных клеток роговицы по причине повышенного	Местные: жжение, покалывание, горький вкус, поверхностный точечный кератит, нечеткость зрения,

	2% по 1 кап 2 р/с [1 - 5].			риска отека роговицы	слезотечение Системные: головная боль, крапивница, ангионевротический отек, зуд, астения, несистемное головокружение, парестезии и преходящая миопия
	Ацетозоламид** 250 мг	Уменьшение продукции водянистой влаги	30 - 40%	Низкая концентрация натрия и/или калия в крови, заболевания или дисфункция почек и печени, недостаточность надпочечников, гиперхлоремический ацидоз. Повышенная чувствительность к сульфаметоксазолу, триметоприму	Системные: парестезии, нарушение слуха, шум в ушах, ухудшение аппетита, изменение вкуса, тошнота, рвота, диарея, депрессия, снижение либидо, камни в почках, дискразии крови, метаболический ацидоз, нарушение электролитного баланса

Режим дозирования симпатомиметика для лечения глаукомы #бримонидина 0,15% - по 1 капле в нижний конъюнктивальный свод больного глаза (глаз) 3 раза в сутки, бримонидина 0,2% - по 1 капле 2 раза в сутки [1 - 5].

Механизм действия, побочные эффекты и противопоказания бримонидина представлены в таблице 7

Таблица 7.

Характеристика фармакологической группы симпатомиметиков для лечения глаукомы

Фармакол. Группа	Препарат	Механизм действия	Снижение ВГД	Противопоказания	Побочные эффекты
симпатомиметики для лечения глаукомы	#Бримонидин 0,1%; по 1 кап 2 р/с [1 - 5]. 0,15%; по 1 кап 2 р/с [1 - 5]. 0,2%; по 1 кап 2 р/с [1 - 5].	Уменьшение продукции водянистой влаги и увеличение увеосклерального оттока	18 - 25%	Сопутствующее лечение ингибиторами моноаминоксидазы (МАО) для приема внутрь Детский возраст до 2 лет низкая масса тела (до 20 кг)	Местные: ретракция века, обесцвечивание конъюнктивы, ограниченный мидриаз, аллергический блефароконъюнктивит, периокулярный контактный дерматит, аллергия или гиперчувствительность замедленного типа Системные: общая слабость, сонливость

Режим дозирования АПГ - по 1 капле в нижний конъюнктивальный свод больного глаза (глаз) 1 раз в сутки, желательно вечером [1, 3 - 5]. Механизм действия АПГ, побочные эффекты и противопоказания представлены в таблице 8.

Таблица 8.

Характеристика фармакологической группы АПГ.

Фармакол. группа	Препарат	Механизм действия	Снижение ВГД	Противопоказания	Побочные эффекты
Аналоги простагландинов	#Латанопрост 0,005% по 1 кап 1 раз вечером [1, 5]. #Тафлупрост 0,0015%** по 1	Увеличение увеосклерального оттока	25 - 35%	Контактные линзы (за исключением надевания через 15 минут после введения препарата)	Местные: гиперемия конъюнктивы, жжение, покалывание, ощущение инородного тела, зуд, увеличение пигментации кожи вокруг глаз, атрофия

	кап 1 раз вечером [1, 3, 5]. #Травопрост 0,004% по 1 кап 1 раз вечером [1, 5].				
	#Биматопрост 0,03% по 1 кап 1 раз вечером [1, 5]. #Биматопрост 0,01% по 1 кап 1 раз вечером [1, 5].	Увеличение увеосклераль ного оттока	25 - 35%		периорбитальной жировой ткани, изменение ресниц. Увеличение пигментации радужной оболочки (зелено-коричневой, голубой/серо-коричневой или желто-коричневой радужки). Кистозный макулярный отек (пациенты с афакией/псевдофакией) с разрывом задней капсулы хрусталика или у пациентов с известными факторами риска отека макулы), реактивация герпетического кератита, увеит. Системные: одышка, боль в груди/стенокардия, боль в мышцах, обострение бронхиальной астмы

У пациентов в развитой стадии ПЗУГ и/или исходно очень высоком уровне ВГД возможен более быстрый переход на комбинированное лечение [1 - 4]. Целесообразно комбинировать препараты с различным механизмом действия: улучшающие отток и снижающие секрецию ВГЖ. Предпочтительно назначение фиксированных комбинаций с целью уменьшения проблем, таких как снижение приверженности пациента к лечению при закапывании нескольких капель, снижение эффективности лечения из-за вымывания одного препарата другим, усиление действия консервантов. Не рекомендуется назначать одновременно две фиксированные комбинации. В настоящее время практически все доступные в России комбинации препаратов содержат БАБ, что необходимо учитывать при их назначении пациентам с сердечно-легочной патологией [90 - 95].

Фиксированные лекарственные комбинации в целом предпочтительнее двух отдельных препаратов [94, 95]. (Табл. 9)

Таблица 9.

Фиксированные комбинации противоглаукомных препаратов и миотических средств

Варианты фиксированных комбинаций	МНН	Форма выпуска, упаковка
Аналоги простагландинов* и бета-адреноблокаторы	#латанопрост 0,005% + тимолол 0,5% по 1 кап 1 раз вечером [1 - 4].	Капли глазные по 2,5 мл во флаконах-капельницах
	#травопрост 0,004% + тимолол 0,5% по 1 кап 1 раз вечером [1 - 4].	Капли глазные по 2,5 мл во флаконах-капельницах; Капли глазные (без консервантов), тубик-капельница по 0,3 мл, N 15
	#тафлупрост 0,0015% + тимолол 0,5% (без консервантов) по 1 кап 1 раз вечером [1 - 4].	Капли глазные по 0,3 мл в тубиках-капельницах, 30 шт.
	#биматопрост 0,03%* + тимолол 0,5% по 1 кап 1 раз вечером [1 - 4].	Капли глазные по 3 мл во флаконах-капельницах; Капли глазные по 3 мл во флаконах-капельницах (без консерванта); Капли глазные (без консервантов), тубик-капельница по 0,4 мл, N 30
Симпатомиметики для	#бримонидин 0,2% +	Капли глазные по 5 мл во

лечения глаукомы и бета-адреноблокаторы	тимолол 0,5% по 1 кап 2 р/с [1 - 4]	флаконах-капельницах
Местные ингибиторы карбоангидразы и бета-адреноблокаторы	#бринзоламид 1% + тимолол 0,5% по 1 кап 2 р/с [1 - 4]	Капли глазные по 5 мл во флаконах-капельницах
	#дорзоламид 2% + тимолол 0,5% по 1 кап 2 р/с [1 - 4]	Капли глазные по 5, 7 или 10 мл во флаконах-капельницах; Капли глазные по 0,4 мл в тубиках-капельницах, 10, 20, 30, 60 или 90 шт.; Капли глазные по 5 мл во флаконах-капельницах (без консервантов)
Альфа-бета-адреноблокатор и симпатомиметики для лечения глаукомы	#Проксофелин по 1 кап 2 р/с [2]	Капли глазные по 1,5 мл в тубиках-капельницах, 5 шт.
Бета-адреноблокаторы и парасимпатомиметики	тимолол 0,5% + пилокарпин 2%, 4% по 1 кап 2 р/с [2, 3]	Капли глазные по 5 мл во флаконах-капельницах
Местные ингибиторы карбоангидразы и симпатомиметики для лечения глаукомы	#Бринзоламид 1% + бримонидин 0,2% по 1 кап 2 р/с [1, 3, 4]	Капли глазные по 5 мл во флаконах-капельницах

- Рекомендуются бесконсервантные противоглаукомные препараты и миотические средства пациентам ПЗУГ с патологией глазной поверхности, выраженной клиникой синдрома "сухого глаза", с дисфункцией мейбомиевых желез и хроническими аллергическими реакциями, а также тем, кому предстоит оперативное лечение ПЗУГ и в качестве стартовой терапии с целью снижения ВГД [96].

Уровень убедительности рекомендаций - **C** (уровень достоверности доказательств - 4)

- Рекомендуется коррекция назначения противоглаукомных препаратов и миотических средств беременным/кормящим пациенткам с ПЗУГ для снижения ВГД с учетом риска тератогенного воздействия препаратов на плод, течение беременности и на новорожденного в период лактации [84].

Уровень убедительности рекомендаций **C** (уровень достоверности доказательств - 5).

Комментарий: препараты для местного лечения ПЗУГ назначают лишь в том случае, если потенциальная польза лечения оправдывает потенциальный риск для плода. Основные принципы назначения ЛС: использовать минимальное количество препаратов, достаточное для достижения давления цели, обсудить лечение с акушером-гинекологом и педиатром, уменьшить системное

всасывание препарата (при легком нажатии пациентом на область внутреннего угла глаза или применении окклюдоров). Наиболее чувствительным периодом является первый триместр беременности из-за возможного тератогенного воздействия на плод систематически применяемых противоглаукомных препаратов и миотических средств. Учитывая возможное снижение ВГД в период беременности у некоторых пациенток, может рассматриваться временное прекращение местного гипотензивного лечения в условиях тщательного наблюдения. В период беременности возможно назначение БАБ, симпатомиметики для лечения глаукомы, и/или ИКА. АПП следует использовать с осторожностью по причине влияния на тонус матки. Поэтому при появлении признаков гипертонуса матки необходимо прекратить их применение. На 9 месяце беременности БАБ и симпатомиметики для лечения глаукомы следует отменить во избежание осложнений у новорожденного. Местные ИКА могут быть продолжены. В период лактации предпочтительнее назначать местные ИКА и АПП. ЛИ может быть стартовым или дополнительным вмешательством у беременных и кормящих женщин. В некоторых случаях может быть рассмотрена АГО без применения антиметаболитов [84, 97 - 99].

- Рекомендуется назначать системные ИКА пациентам ПЗУГ для купирования ОПЗУГ, в комплексной терапии сложных случаев и в предоперационной подготовке для снижения ВГД [1, 100].

Уровень убедительности рекомендаций - С (уровень достоверности доказательств - 5)

Комментарии. Ацетазоламид** - системный ИКА, снижает секрецию ВГД цилиарным телом. Способ применения и дозы: внутрь по 0,25 г 1 - 3 раза в день. Возможно снижение разовой дозы #ацетазоламида** до 125 мг [179, 180]. После каждых 5 дней приема делают перерыв на 2 дня. При длительном применении необходимо назначение других минеральных веществ (калиевых препаратов) и калийсберегающей диеты.

Противопоказания к применению: гиперчувствительность (в т.ч. к другим сульфаниламидам), гипонатриемия, гипокалиемия, недостаточность надпочечников, почечная и/или печеночная недостаточность, цирроз печени (риск развития энцефалопатии), мочекаменная болезнь (при гиперкальциурии), гиперхлоремический ацидоз, хроническая декомпенсированная закрытоугольная глаукома (при длительной терапии), сахарный диабет, уремия, кормление грудью. Нежелательные эффекты: парестезии, кожный зуд, гиперемия кожи, снижение аппетита, рвота, понос, снижение массы тела, гемолитическая анемия, лейкопения, агранулоцитоз, нарушение мочевыделения.

- Рекомендуется назначать растворы с осмодиуретическим действием пациентам ПЗУГ для купирования ОПЗУГ, в комплексной терапии сложных случаев и в предоперационной подготовке для снижения ВГД [2, 3].

Уровень убедительности рекомендаций - С (уровень достоверности доказательств - 5)

Комментарии. Растворы с осмодиуретическим действием (маннитол** 15%) повышает осмотическое давление в крови, что сопровождается поступлением жидкости из тканей в кровь, в результате чего снижается внутричерепное и внутриглазное давление. Уменьшая реабсорбцию воды в проксимальных канальцах, эти препараты обладают диуретическим эффектом. ВГД на фоне применения растворов с осмодиуретическим действием снижается в среднем через 30 мин, максимальное действие развивается через 60 мин и продолжается в течение 4 - 6 ч. Режим

дозирования: глицерол раствор 50% - внутрь 1 - 2 г/кг массы тела 1 раз в сутки, раствор маннитола** 15% вводят внутривенно капельно в течение не менее 30 мин. по 1,5 - 2 г/кг массы тела при остром приступе глаукомы. Нежелательные эффекты: рвота, тошнота, диарея, головокружение, судороги, гипотензия или гипертензия, тахикардия, нарушение мочевыделения, метаболические нарушения. С осторожностью: у больных сахарным диабетом.

- Рекомендуется начинать неотложное лечение с противоглаукомных препаратов и миотических средств и противовоспалительной терапии пациентам ПЗУГ с ОПЗУГ с целью снижения ВГД и устранения отека роговицы [3].

Уровень убедительности рекомендаций **C** (уровень достоверности доказательств - 5).

Комментарии. Медикаментозное лечение острого приступа глаукомы включает в себя неотложное применение БАБ, ИКА, симпатомиметиков для лечения глаукомы, парасимпатомиметиков, растворов с осмодиуретическим действием, глюкокортикоидов, нестероидных противовоспалительных препаратов и др. с учетом противопоказаний для каждого конкретного больного. ИКА, БАБ или симпатомиметики для лечения глаукомы могут использоваться в качестве терапии первой линии либо самостоятельно, либо в комбинации. БАБ снижают ВГД примерно на 20 - 30% в течение 1 часа после инстилляций; симпатомиметики для лечения глаукомы снижают ВГД примерно на 26% в течение 2 часов после инстилляций [101 - 103].

При ОПЗУГ средства, подавляющие образование водянистой влаги, могут быть неэффективны при выраженной ишемии цилиарного тела. Парасимпатомиметики могут не сужать зрачок при уровне ВГД более 40 мм рт.ст. вследствие ишемии зрачкового сфинктера [104].

Интенсивное лечение парасимпатомиметиками больше не используют для лечения ОПЗУГ по причине системных побочных эффектов (схваткообразной боли в животе и потливости) [1].

ЛИ или иридэктомия (имеется в виду хирургическая), если лазерная процедура недоступна, при ОПЗУГ должна быть выполнена как можно скорее. ЛИ возможна при купировании отека роговицы, на которое может потребоваться от нескольких часов до 1 - 2 суток. Риск развития осложнений при лазерной иридэктомии несопоставим с преимуществами процедуры. Правильное неотложное лечение приводит к купированию острого приступа глаукомы у большинства пациентов [4]. Комплекс мероприятий, рекомендованный при лечении ОПЗУГ указаны в приложении Б.

- Рекомендуется назначить мидриатические и циклоплегические средства пациентам ПЗУГ с осевой гиперметропией, микрофтальмом, с несоответствием размеров ПЗО и толщины хрусталика и с ЗГ после выполнения ЛИ на фоне местной гипотензивной терапии с целью восстановления глубины ПК и снижения ВГД [13, 105].

Уровень убедительности рекомендаций **C** (уровень достоверности доказательств - 5).

Комментарии: При наличии зрачкового блока у пациентов ПЗУГ с осевой гиперметропией, микрофтальмом и ЗГ создание циклоплегии каплями атропина** 1% (или инъекциями #атропина** 0,1%) вызывает паралич цилиарной мышцы, расширяется кольцо цилиарных отростков, натягиваются зонулярные волокна, хрусталик отодвигается кзади. Капли фенилэфрина

2,5% (или инъекции #фенилэфрина** 1%) используют для подтягивания зонулярных волокон хрусталика путем стимуляции продольной мускулатуры цилиарного тела [86, 105 - 107].

Атропина** 1% - м-холиноблокатор влияет как на центральные, так и на периферические м-холинорецепторы. Вызывает мидриаз, паралич аккомодации, уменьшает секрецию слезной жидкости. При местном применении в офтальмологии максимальное расширение зрачка наступает через 30 - 40 мин и исчезает через 7 - 10 дней. Мидриаз, вызванный атропином, не устраняется при инстилляцией парасимпатомиметиков. Режим дозирования: при местном применении закапывают по 1 - 2 капли 1% раствора 3 раза в день. Побочное действие при местном применении: гиперемия кожи век, гиперемия и отек конъюнктивы век и глазного яблока, фотофобия, сухость во рту, тахикардия. Противопоказания к применению: повышенная чувствительность к атропину. Применение при беременности и кормлении: атропин проникает через плацентарный барьер. При в/в введении при беременности или незадолго до родов возможно развитие тахикардии у плода. С осторожностью применять у пациентов с заболеваниями сердечно-сосудистой системы, при которых увеличение частоты сердечных сокращений может быть нежелательным; при атонии кишечника у больных пожилого возраста или ослабленных больных (возможно развитие непроходимости), при гипертрофии предстательной железы и задержке мочи. В некоторых случаях 0.1% раствор атропина** вводят субконъюнктивально 0,2 - 0,5 мл или парабульбарно - 0,3 - 0,5 мл. При субконъюнктивальном или парабульбарном введении атропина** пациенту необходимо дать таблетку валидола под язык с целью уменьшения тахикардии. Симпатомиметик фенилэфрин 2,5% сокращает дилататор зрачка, тем самым вызывая расширение зрачка, и гладкие мышцы артериол конъюнктивы. Побочное действие при местном применении: повышение или понижение АД, боль в области сердца, учащенное сердцебиение, тахикардия, сердечные аритмии, рефлекторная брадикардия, головная боль, головокружение, возбуждение, тошнота или рвота, угнетение дыхания, олигурия, ацидоз, бледность кожи, потливость. В некоторых случаях 1% раствор фенилэфрина** вводят субконъюнктивально 0,2 - 0,5 мл.

3.2 Лазерное лечение

- Рекомендуется выполнить лазерную иридэктомию (ЛИ) пациентам с ППЗУ, ПЗУ, ПЗУГ и ОПЗУГ в качестве процедуры первого выбора для открытия или расширения УПК вне зависимости от уровня ВГД [1, 110 - 112].

Уровень убедительности рекомендаций - В (Уровень достоверности доказательств - 2)

Комментарии: ЛИ является предпочтительным методом лечения для больных с подозрением на ПЗУ, ПЗУ, ПЗУГ и ОПЗУГ непосредственно после установления диагноза [111]. Это процедура, позволяющая ВГЖ проходить непосредственно из задней камеры в переднюю через отверстия в радужке. ЛИ успешно устраняет относительную составляющую зрачкового блока, независимо от того, связано ли основное закрытие угла в первую очередь со зрачковым блоком или другим механизмом [113].

Показания для ЛИ: профилактика ОПЗУГ, достижение давления цели, долгосрочный контроль ВГД, профилактика формирования гониосинехий и предотвращение дальнейшего закрытия УПК. Пациенту за 30 минут до операции проводят инстилляцию местного анестетика для применения в офтальмологии пилокарпин 1% для уменьшения толщины радужной оболочки и облегчения перфорации [1]. Изменения конфигурации УПК после ЛИ можно количественно

оценить с помощью гониоскопии или методов визуализации (ультразвуковое сканирование переднего отдела глаза) [114]. В случае остаточного закрытия УПК после ЛИ может иметь место прогрессирующее синехиальное закрытие УПК вследствие механизмов незрачкового блока. Эффективность ЛИ у больных ПЗУГ зависит как от основного механизма закрытия УПК, так и от стадии заболевания, когда оно диагностируется. До 35% пациентов ПЗУГ имеют "закрытый угол" после ЛИ [38, 115, 116].

- Рекомендуется назначить противоглаукомные препараты и миотические средства пациентам с ПЗУГ с повышенным уровнем с целью профилактики реактивной гипертензии ВГД после проведение ЛИ [117].

Уровень убедительности рекомендаций - **B** (Уровень достоверности доказательств - 2)

Комментарии: Назначение противоглаукомных препаратов и миотических средств (парасимпатомиметиков, БАБ, ИКА, симпатомиметики для лечения глаукомы, АПГ, растворов с осмодиуретическим действием) может снизить степень выраженности реактивной гипертензии после ЛИ [118, 119].

- Рекомендуется контроль ВГД через 30 мин и 2 часа после выполнения ЛИ пациентам с ППЗУ, ПЗУ, ПЗУГ для определения степени выраженности реактивной гипертензии [120].

Уровень убедительности рекомендаций - **B** (Уровень достоверности доказательств - 2)

Комментарии: Реактивная гипертензия более выражена при обширном синехиальном закрытии УПК, вследствие затруднения оттока через оставшуюся открытой часть трабекулы частицами радужки и пигментом в результате ЛИ. Предшествующее назначение пилокарпина 1% и инстилляция бримонидина 0,1 - 0,15 - 0,2% по 1 - 2 капли (при отсутствии противопоказаний к его применению у конкретного больного) за 1 час и/или непосредственно перед ЛИ снижает риск кровотечений из радужки и степень выраженности реактивной гипертензии [121].

Назначение противовоспалительной терапии (индометацин 0,1% по 1 - 2 капли 3 раза в день, или непафенак 0,1% по 1 - 2 капли 2 раза в день, или бромфенак 0,09% по 1 - 2 капли 1 раз в день, или дексаметазон 0,1% по 1 - 2 капли 3 раза в день или фторметолон 0,1% по 1 - 2 капли 3 раза в день) в течение 4 - 7 дней после ЛИ уменьшает вероятность послеоперационных осложнений (реактивная гипертензия, посткоагуляционный увеит, задние синехии).

Использование дексаметазона 0,1% может быть фактором, способствующим длительному повышению ВГД после ЛИ. Послеоперационные осложнения более характерны для лиц с темными толстыми радужками (чаще азиатской расы) [122, 123].

Образование задних синехий и необратимый миоз после ЛИ возможны вследствие продолжительного назначения парасимпатомиметиков и/или недостаточной противовоспалительной терапии.

- Рекомендуется выполнить комбинированное ЛИ и лазерную гониопластику (ЛГП) пациентам ПЗУГ с "плоской радужкой" с целью увеличения ширины УПК и снижения ВГД [124].

Уровень убедительности рекомендаций - **C** (Уровень достоверности доказательств - 5)

Комментарии: ЛГП позволяет расширить профиль УПК за счет сокращения периферической части радужки. При наличии возможности, рекомендуется выполнять лазерную гониопластику после лазерной иридэктомии. Показанием считают наличие хронической ПЗУГ, которая развивается длительное время, часто на фоне ранее существующей ПОУГ при наличии предрасполагающих к закрытию УПК факторов (гиперметропия, увеличение размеров хрусталика). При синдроме "плоской радужки" ЛГП иногда рассматривается как альтернатива хроническому назначению парасимпатомиметиков.

После процедуры ЛГП развиваются пигментированные ожоги радужки в местах коагуляции. Поскольку гониопластику часто выполняют пациентам с неглубокой ПК, могут возникать диффузные ожоги эндотелия роговицы. Серьезным осложнением считают дислокацию зрачка и стойкий мидриаз.

ЛГП выполняют зеленым или сине-зеленым аргоновым лазером. Пациенту за 30 минут до операции проводят инстилляцию местного анестетика для применения в офтальмологии и 1% апилокарпин [125].

Назначение противовоспалительной терапии (индометацин 0,1% по 1 - 2 капли 3 раза в день, или непафенак 0,1% по 1 - 2 капли 2 раза в день, или бромфенак 0,09% по 1 - 2 капли 1 раз в день, или дексаметазон 0,1% по 1 - 2 капли 3 раза в день или фторметолон 0.1% по 1 - 2 капли 3 раза в день) в течение 7 - 14 дней после ЛГП уменьшает вероятность послеоперационных осложнений (реактивная гипертензия, посткоагуляционный увеит, задние синехии).

- Рекомендуется лазерная трабекулопластика пациентам ПЗУГ с открытым УПК не менее чем на 1800 окружности после ранее проведенной ЛИ для улучшения оттока внутриглазной жидкости через трабекулярную сеть и снижения ВГД [126, 127].

Уровень убедительности рекомендаций - **B** (Уровень достоверности доказательств - 2)

Комментарии: Инстиляция бримонида 0,15 - 0,2% по 1 - 2 капли (при отсутствии противопоказаний к его применению у конкретного больного) за 1 час и/или непосредственно перед ЛГП может снизить степень выраженности реактивной гипертензии [121, 128].

Назначение противовоспалительной терапии (индометацин 0,1% по 1 - 2 капли 3 раза в день, или непафенак 0,1% по 1 - 2 капли 2 раза в день, или бромфенак 0,09% по 1 - 2 капли 1 раз в день, или дексаметазон 0,1% по 1 - 2 капли 3 раза в день или фторметолон 0.1% по 1 - 2 капли 3 раза в день) в течение 4 - 7 дней после ЛГП уменьшает вероятность послеоперационных осложнений (реактивная гипертензия, посткоагуляционный увеит, периферические гониосинехии) [1].

- Рекомендуется проведение лазерной транссклеральной циклокоагуляции пациентам с ПЗУГ с отсутствием предметного зрения при высоком ВГД и/или отсутствием эффекта от предшествующих проникающих АГО (в том числе дренажной хирургии) с целью снижения ВГД и/или купирования болевого синдрома [1, 129 - 131].

Уровень убедительности рекомендаций **B** (Уровень достоверности доказательств - 1)

Комментарии: При проведении процедуры необходимо оценить возможные риски осложнений, в том числе послеоперационное воспаление, снижение зрения, гипотонию,

субатрофию глазного яблока [132, 133].

3.3 Хирургическое лечение

- Рекомендуется хирургическое лечение пациентам ПЗУГ и ОПЗУГ после проведения ЛИ при прогрессировании синехиальной блокады УПК и высоком ВГД на медикаментозном режиме с целью предотвращения дальнейшего закрытия УПК и достижения давления цели [1, 3, 4, 134].

Уровень убедительности рекомендаций **C** (уровень достоверности доказательств - 4)

Комментарии: при прогрессировании закрытия УПК и/или отсутствии давления цели у пациентов после проведения ЛИ, возможен выбор следующих хирургических вмешательств: 1) трабекулоэктомия (синустрабекулоэктомия), 2) экстракция хрусталика, 3) комбинированное вмешательство - трабекулоэктомия (синустрабекулоэктомия/экстракция хрусталика.

- Рекомендуется направлять к профильным специалистам за консультацией пациентов с сопутствующими системными заболеваниями и факторами риска системных осложнений перед выполнением оперативного лечения с целью выявления возможных противопоказаний к данному виду лечения или минимизирования риска осложнений [2].

Уровень убедительности рекомендаций **C** (уровень достоверности доказательств - 5)

- Рекомендуется трабекулоэктомия (синустрабекулоэктомия пациентам ПЗУГ после ЛИ с высоким уровнем ВГД, которое не может быть нормализовано каким-либо другим методом лечения; при недоступности соответствующей медикаментозной терапии; невозможности осуществления адекватного врачебного контроля за течением глаукомного процесса и приверженностью пациента, быстром прогрессировании заболевания с целью достижения давления цели, предотвращения прогрессирования синехиальной блокады УПК [3, 4, 134, 135].

Уровень убедительности рекомендаций **C** (уровень достоверности доказательств - 4)

Комментарии: трабекулоэктомия (синустрабекулоэктомия при ПЗУГ эффективна, однако, в отличие от ПОУГ имеется значительный риск осложнений, особенно в анатомически предрасположенных глазах (маленькая ПЗО, гиперметропическая рефракция, мелкая ПК, глубоко посаженные глаза). В глазах, недавно перенесших ОПЗУГ, дополнительные сложности создают гиперемированная конъюнктива, отечная роговица, мелкая ПК. Кроме того, повышается риск развития интраоперационной экспульсивной геморрагии и злокачественной глаукомы, а также прогрессирование катаракты [135, 136].

- Рекомендуется интра- и послеоперационная коррекция процессов избыточного рубцевания при трабекулоэктомии (синустрабекулоэктомии) пациентам ПЗУГ с факторами риска рубцевания конъюнктивы, в том числе: молодой возраст, воспалительные заболевания глаза, продолжительная местная медикаментозная терапия с использованием нескольких препаратов, афакия, предшествующая интраокулярная хирургия в сроки менее трех месяцев, после операций с разрезом конъюнктивы, а также при неэффективной предшествующей фистулизирующей хирургии [137 - 141].

Уровень убедительности рекомендаций **C** (уровень достоверности доказательств - 4)

Комментарии: интра- и послеоперационная коррекция избыточного рубцевания включает в себя усовершенствование этапов операции (применение вискоэластиков, регулируемых швов и др.), использование медикаментозных препаратов (антиметаболитов - #фторурацила и #митомицина), имплантацию дренажей антиглаукоматозных, ревизию (нидлинг) фильтрационной подушки, субсклеральный нидлинг. [137 - 141]. Антиметаболиты официально не зарегистрированы в качестве офтальмологических препаратов, однако, их применение во многих случаях при фистулизирующих операциях вошло в клиническую практику. Использование антиметаболитов считается потенциально опасным и требует тщательной хирургической техники для предотвращения возможных осложнений (гипотонии, чрезмерного истончения фильтрационной подушки, риска инфицирования). В каждом случае важно оценивать возможные риски и необходимость достижения более низкого ВГД при выборе метода коррекции избыточного рубцевания.

- Рекомендуется экстракция хрусталика/факоэмульсификация с имплантацией интраокулярной линзы или без интраокулярной линзы пациентам ПЗУГ с целью предотвращения прогрессирования закрытия УПК, улучшения зрительных функций и возможного дополнительного снижения ВГД для достижения давления цели [142 - 145].

Уровень убедительности рекомендаций **B** (уровень достоверности доказательств - 2)

Комментарии: клинические исследования подтверждают положительные результаты факоэмульсификации с имплантацией интраокулярной линзы или без интраокулярной линзы при ПЗУГ, включающие, увеличение глубины ПК, расширение УПК, а также дополнительное снижение ВГД [146 - 148]. Однако, до сих пор не определены четкие показания хирургии катаракты в комплексном лечении ПЗУГ, в том числе целесообразность удаления прозрачного хрусталика, как основного метода лечения вместо ЛИ и/или медикаментозного лечения. Хирургическое лечение катаракты при ПЗУГ, как правило, сложнее, и связано с повышенным риском развития осложнений по причине мелкой ПК, большого размера хрусталика, отека роговицы, недостаточного мидриаза зрачка, наличия задних синехий, меньшего количества эндотелиальных клеток, слабых зонулярных волокон, особенно после перенесенного острого приступа.

- Рекомендуется комбинированное хирургическое лечение (экстракция хрусталика/факоэмульсификация с имплантацией интраокулярной линзы или без интраокулярной линзы в сочетании с трабекулоэктомией (синустрабекулоэктомией)) пациентам ПЗУГ при повышенном уровне ВГД на максимальном гипотензивном режиме с целью предотвращения прогрессирования закрытия УПК, улучшения зрительных функций и достижения давления цели [149 - 151].

Уровень убедительности рекомендаций **C** (уровень достоверности доказательств - 2)

Комментарии: экстракция хрусталика имеет менее выраженный гипотензивный эффект, чем в сочетании с трабекулоэктомией (синустрабекулоэктомией). В то же время сочетанная хирургия сопряжена с большим риском осложнений [152 - 154]. В каждом индивидуальном случае необходимо оценивать возможные риски и преимущества.

- Рекомендуется хирургическая иридэктомия пациентам ПЗУГ при отсутствии технической возможности выполнения лазерной иридэктомии, выраженном отеке роговицы с целью

предотвращения прогрессирования закрытия УПК и снижения ВГД [1, 3, 4].

Уровень убедительности рекомендаций **C** (уровень достоверности доказательств - 5)

Комментарии: Лазерная процедура предпочтительнее, поскольку исключает возможные осложнения хирургического вмешательства (мелкая ПК, образование гониосинехий, злокачественная глаукома, эндофтальмит).

- Рекомендуется экстракция хрусталика/факоэмульсификация с имплантацией интраокулярной линзы или без интраокулярной линзы с витреэктомией пациентам ЗГ при наличии собственного хрусталика при отсутствии эффективности от медикаментозного и лазерного лечения с целью предотвращения необратимых изменений в переднем отрезке глаза, восстановления правильного тока внутриглазной жидкости из задней камеры в переднюю, улучшения зрительных функций и снижения ВГД [1, 105, 155, 156].

Уровень убедительности рекомендаций **C** (уровень достоверности доказательств - 4)

Комментарии: хирургическое лечение ЗГ должно быть своевременно во избежание необратимых изменений в переднем отрезке глаза. Витрэктомия проводят не только с целью декомпрессии стекловидного тела, а также создания прямой связи между стекловидным телом и передней камерой [105, 156]. Во время витрэктомии при необходимости в одной локализации проводят гиалотомию, капсулотомию и иридэктомию для создания полноценной связи между передней и задней камерами. Эффективность вмешательства оценивают по увеличению глубины передней камеры и снижению ВГД.

- Рекомендуется витреэктомия пациентам ЗГ с афакией/артифакией при отсутствии эффективности от медикаментозного и лазерного лечения с целью предотвращения необратимых изменений в переднем отрезке глаза, восстановления правильного тока внутриглазной жидкости из задней камеры в переднюю, улучшения зрительных функций и снижения ВГД [1, 105, 155, 156].

Уровень убедительности рекомендаций **C** (уровень достоверности доказательств - 4)

- Рекомендуется имплантация дренажей антиглаукоматозных пациентам ПЗУГ с целью достижения давления цели и предотвращения клинически значимого прогрессирования заболевания при неэффективности трабекулоэктомией (синустрабекулоэктомией, выраженном рубцевании конъюнктивы вследствие предшествующих операций на глазах на фоне заболеваний конъюнктивы или тканей глазной поверхности [1, 3, 157, 158].

Уровень убедительности рекомендаций **C** (уровень достоверности доказательств - 4)

Комментарии: дренажная хирургия рекомендована в наиболее сложных случаях. Выбор дренажного устройства зависит от технических возможностей и предпочтений хирурга. Технически использование дренажей при ПЗУГ сложнее, чем при ПОУГ и потенциально опаснее развитием серьезных осложнений. Их использование предпочтительнее у пациентов с предшествующими фильтрующими процедурами без достаточного гипотензивного эффекта.

- Рекомендуется криоциклодеструкция цилиарного тела пациентам с ПЗУГ с целью снижения ВГД и купирования болевого синдрома при отсутствии предметного зрения и высоком уровне

ВГД с болевым синдромом [129 - 131].

Уровень убедительности рекомендаций **B** (уровень достоверности доказательств - 1)

Комментарии: в современной антиглаукоматозной хирургии предпочтительно применение лазерной транссклеральной циклокоагуляции. При проведении этих процедур необходимо оценить возможные риски развития осложнений, таких как послеоперационное воспаление, снижение зрения, гипотония, субатрофия глазного яблока.

- Рекомендуется перед операцией максимальное снижение уровня ВГД с применением противоглаукомных препаратов и миотических средств, при показаниях назначение антибактериальной, противовоспалительной терапии, м-холиноблокаторов и симпомиметиков с целью предупреждения интра- и послеоперационных осложнений [157].

Уровень убедительности рекомендаций **C** (уровень достоверности доказательств - 5)

- Рекомендуется назначение пациентам после проведения хирургического вмешательства антибактериальной терапии, глюкокортикоидов (0,1% дексаметазон или 0,1% фторметолон) в комбинации с нестероидными противовоспалительными препаратами (бромфенак 0,09% или #непафенак 0,1%) в раннем (первые 3 недели) послеоперационном период, м-холиноблокаторов и симпомиметиков для профилактики послеоперационных осложнений [2].

Уровень убедительности рекомендаций **C** (уровень достоверности доказательств - 5)

3.4 Диетотерапия, обезболивание и другие методы лечения

Специальной диеты при ПЗУГ не существует.

Методы обезболивания применяются на этапе лазерного и хирургического лечения ПЗУГ и при купировании острого приступа глаукомы.

- Рекомендуется применение местной анестезии (с использованием глазных капель местных анестетиков), при необходимости с пара- или ретробульбарной инъекцией местно-анестезирующих препаратов (при необходимости - с использованием сочетанной анестезии) перед началом хирургического вмешательства для обезболивания и предупреждения интраоперационных осложнений [157]

Уровень убедительности рекомендаций **C** (уровень достоверности доказательств - 5)

Так как у пациентов с ПЗУГ заболевание может прогрессировать, несмотря на кажущийся достаточный уровень ВГД, признается необходимость проведения таким больным нейропротекторного лечения. Альтернативные стратегии лечения ГОН (нейропротекция) являются предметом исследований и обсуждений [108]. По данным многоцентровых исследований CNTGS, 1998; AGIS, 2000; EMGT, 2002; OHTS, 2002 гарантировать многолетнюю полную стабилизацию глаукомного процесса крайне сложно даже при тщательном соблюдении врачебных рекомендаций. Наиболее перспективным из них оказалась неирретинопротекция, призванная обеспечить защиту нейронов сетчатки и нервных волокон зрительного нерва от повреждающего действия различных факторов [159, 160, 162 - 165].

Доказана роль отдельных представителей группы "Регенеранты и репаратанты" в нейтрализации рецепторов глутамата, ретинального нейротрансмиттера, избыток которого запускает каскад необратимых биохимических и ионных реакций, приводящих к ускоренной гибели ганглиозных клеток сетчатки [160, 166]. Данные метаанализа и клинических исследований подтверждают нейропротекторное действие комплекса водорастворимых полипептидных фракций у пациентов с ПОУГ [161, 165] и антиоксидантных препаратов [167 - 168].

- Рекомендуется нейроретинопротекция пациентам с хроническим течением глаукомы для стабилизации глаукомного процесса и замедления разрушения зрительных функций [159, 160, 162 - 164, 166].

Уровень убедительности рекомендаций **C** (уровень достоверности доказательств - 5)

Комментарии: ЛС следует назначать курсами, частоту которых определяет лечащий врач. Условия назначения: хроническое течение ПЗУГ и отсутствие противопоказаний к назначению препаратов у конкретного больного.

Назначение нейропротекторной терапии при достижении целевого ВГД: S01XA другие препараты, применяемые в офтальмологии (#полипептиды глаз скота парабульбарно или в/м по 5 мг 1 раз/сут) и/или N07XX Прочие препараты для лечения заболеваний нервной системы (#этилметилгидроксипиридина сукцинат** в/м по 100 - 300 мг/сут 1 - 3 раза/сут в течение 14 дней) повышает вероятность стабилизации глаукомной оптической нейропатии [163 - 167].

4. Медицинская реабилитация и санаторно-курортное лечение, медицинские показания и противопоказания к применению методов медицинской реабилитации, в том числе основанных на использовании природных лечебных факторов

Медицинская реабилитация осуществляется в плановой форме в рамках первичной медико-санитарной помощи и специализированной, в том числе высокотехнологичной, медицинской помощи.

Медицинская реабилитация осуществляется в следующих условиях:

- амбулаторно (в условиях, не предусматривающих круглосуточного медицинского наблюдения и лечения);

- в дневном стационаре (в условиях, предусматривающих медицинское наблюдение и лечение в дневное время, но не требующих круглосуточного медицинского наблюдения и лечения);

- стационарно (в условиях, обеспечивающих круглосуточное медицинское наблюдение и лечение).

- Рекомендуется проведение реабилитации пациентов с ПЗУГ с целью предотвращения инвалидизации вследствие прогрессирующего снижения зрительных функций: 1) своевременное назначение лечения; 2) регулярное диспансерное наблюдение врача-офтальмолога 3) адекватное медикаментозное лечение [2].

Уровень убедительности рекомендаций **C** (уровень достоверности доказательств - 5)

- Рекомендуется амбулаторное наблюдение врачом-офтальмологом (прием (осмотр, консультация) врача-офтальмолога первичный, прием (осмотр, консультация) врача-офтальмолога первичный, прием (осмотр, консультация) врача-офтальмолога повторный) в течение 1 месяца всех пациентов с ПЗУГ после хирургического лечения с целью профилактики и лечения послеоперационных осложнений [4, 135].

Уровень убедительности рекомендаций **C** (уровень достоверности доказательств - 3)

- Рекомендуется массаж глазного яблока и нидлинг фильтрационной подушки пациентам ПЗУГ после антиглаукомной операции (АГО) при выявлении признаков рубцевания вновь созданных путей оттока с целью восстановления пассажа ВГЖ и снижения ВГД [168, 169].

Уровень убедительности рекомендаций **C** (уровень достоверности доказательств - 5)

- Рекомендуется подбор очковой коррекции зрения (очки, в том числе с дополнительным увеличением и встроенными монокулярами, ручные или стационарные лупы, электронные увеличивающие приборы и другие) пациентам со слабовидением с целью повышения качества жизни [2].

Уровень убедительности рекомендаций **C** (уровень достоверности доказательств - 5).

5. Профилактика и диспансерное наблюдение, медицинские показания и противопоказания к применению методов профилактики

Систематические обзоры или исследования, в которых получены данные об экономической эффективности скрининга для выявления ПЗУГ, так же как и при ПОУГ отсутствуют, а публикации носят противоречивый характер [3, 170 - 172].

- Рекомендуется офтальмотонометрия гражданам при первом прохождении профилактического медицинского осмотра (по НМУ уточнить у терапевтов), далее в возрасте 40 лет и старше 1 раз в год с целью раннего выявления ПЗУГ [2].

Уровень убедительности рекомендаций **C** (уровень достоверности доказательств - 5).

Комментарии: Первый этап диспансеризации (скрининг) проводится с целью выявления у граждан признаков ПЗУГ, факторов риска, особенно при отягощенном семейном анамнезе; определения медицинских показаний к выполнению дополнительных обследований и осмотров врачом-офтальмологом для уточнения диагноза глаукомы.

- Рекомендуется прием (осмотр, консультация) врача-офтальмолога первичный населения с факторами риска закрытия УПК с целью раннего выявления ПЗУГ [1, 2, 4].

Уровень убедительности рекомендаций **C** (уровень достоверности доказательств - 5).

- Рекомендуется назначение ЛИ всем пациентам на парном глазу после перенесенного ОПЗУГ с профилактической целью [173, 174].

Уровень убедительности рекомендаций **C** (уровень достоверности доказательств - 5).

Комментарии: На парном глазу после перенесенного ОПЗУГ необходима незамедлительная ЛИ при наличии узкого УПК, так как примерно у половины пациентов имеется вероятность развития ОПЗУГ в течение 5 лет [174 - 178].

- Рекомендуется диспансерный прием (осмотр, консультация) врача-офтальмолога всем пациентам ПЗУГ после ЛИ с целью предотвращения дальнейшего прогрессирования синехиальной блокады УПК, [1, 2, 4].

Уровень убедительности рекомендаций **C** (уровень достоверности доказательств - 5)

Комментарии: у пациентов ПЗУГ, находящихся на медикаментозной терапии, определяют эффективность и любые побочные эффекты лечения; выявляют изменения и новые назначения других специалистов по системным показаниям, которые могут повлиять на лечение глаукомы; контролируют правильность соблюдения пациентом режима гипотензивной терапии глаукомы. Пациентам после хирургических вмешательств оценивают функциональный и гипотензивный эффект операции, корректируют послеоперационное лечение (антимикробное, противовоспалительное, репаративное и др.), осуществляют контроль и лечение другой офтальмологической патологии (катаракта, увеит, диабетическая ретинопатия, синдром сухого глаза и др.). У пациентов с наличием фильтрационной подушки должны оцениваться ее высота, ширина, наличие истончения, васкуляризации, инкапсулирования, активной фильтрации и инфицирования.

Каждый визит пациента сопровождается оценкой субъективного самочувствия больного, зрительных функций (трудности при вождении, темновая адаптация, проблемы с контрастной чувствительностью, чтением мелкого шрифта и оценкой расстояния до предметов), качества жизни и приверженности пациента к назначенному лечению. Переоценку факторов риска проводят при каждом посещении пациента.

При стабилизированном течении ПЗУГ на фоне достижения давления цели, отсутствия прогрессирования состояния УПК, ДЗН и поля зрения визометрию, офтальтонометрию осуществлять не менее одного раза в 6 месяцев, компьютерную периметрию, гониоскопию, офтальмоскопию - один раз в 6 - 12 месяцев. При нестабилизированном течении глаукомы - 1 раз в 1 - 4 месяца в зависимости от степени тяжести, наличия факторов риска.

При оценке качества жизни пациента акцент должен быть сделан на улучшение состояния больного. Возможно, использование вопросников по качеству жизни с оценкой бремени болезни и бремени лечения.

6. Организация оказания медицинской помощи

Основные принципы организации медицинской помощи при остром приступе глаукомы:

- 1) Диагностика острого приступа глаукомы на догоспитальном этапе.
- 2) Проведение комплекса неотложных лечебных мероприятий на догоспитальном этапе.

3) Ранняя госпитализация при отсутствии купирования острого приступа глаукомы.

4) Проведение диагностических и неотложных лечебных мероприятий, патогенетического и симптоматического лечения на госпитальном этапе.

5) Мероприятия по профилактике острого приступа глаукомы на парном глазу и диспансерное наблюдение.

Основные принципы организации медицинской помощи при ПЗУГ:

Первичная специализированная медико-санитарная помощь оказывается врачом-офтальмологом в поликлиническом отделении медицинской организации.

Проведение лечения (лазерных вмешательств, медикаментозного консервативного или физиотерапевтического лечения) проводится в амбулаторных условиях, условиях дневного стационара или круглосуточного стационара.

Показание для плановой госпитализации в медицинскую организацию:

- необходимость выполнения оперативного лечения ПЗУГ и/или лазерного лечения и/или медикаментозного лечения при невозможности проведения лечения в амбулаторных условиях, условиях дневного стационара.

Показание для неотложной госпитализации в медицинскую организацию:

- не купируемый ОПЗУГ.

- эндофтальмит, как осложнение АГО.

Показание к выписке пациента из медицинской организации:

1) завершение лечения или одного из этапов оказания специализированной, в том числе высокотехнологичной, медицинской помощи, в условиях круглосуточного или дневного стационара при условии отсутствия осложнений, требующих медикаментозной коррекции и/или медицинских вмешательств в стационарных условиях;

2) отказ пациента или его законного представителя от специализированной, в том числе высокотехнологичной, медицинской помощи в условиях круглосуточного или дневного стационара, подтвержденный консилиумом медицинской организации;

3) необходимость перевода пациента в другую медицинскую организацию.

7. Дополнительная информация (в том числе факторы, влияющие на исход заболевания или состояния)

Риск прогрессирования заболевания до поздней стадии выше у пациентов, не соблюдающих режим закапывания гипотензивных капель.

Перспективы лечения ПЗУГ с целью сохранения зрительных функций зависят от своевременного начала лечения и соблюдения оптимального режима гипотензивной терапии в соответствии с инструкцией к препарату и клинических рекомендаций на основе данных регулярного наблюдения.

У пациентов с начальной и развитой стадиями глаукомы сохраняются зрительные функции и умеренно ухудшается качество жизни, в то время как далеко зашедший процесс (из-за потери зрительных функций) приводит к значительному ухудшению качества жизни. Поэтому наиболее значимым для сохранения зрения и профилактики слепоты от глаукомы становится раннее выявление заболевания.

Критерии оценки качества медицинской помощи

Таблица 10.1 - Критерии оценки качества первичной медико-санитарной помощи взрослым при глаукоме первичной закрытоугольной (коды по МКБ-10: Н40.2)

№ п/п	Критерии оценки качества	Оценка выполнения
1.	Прием (осмотр, консультация) врача-офтальмолога первичный	Да/Нет
2.	Выполнена визометрия	Да/Нет
3.	Выполнена офтальмотонометрия	Да/Нет
4.	Выполнена биомикроскопия глаза	Да/Нет
5.	Выполнена гониоскопия	Да/Нет
6.	Выполнена биомикроскопия глазного дна или офтальмоскопия	Да/Нет
7.	Выполнена периметрия статическая и/или компьютерная периметрия	Да/Нет
8.	Выполнено назначение противоглаукомных препаратов и миотических средств (в зависимости от медицинских показаний и при отсутствии медицинских противопоказаний)	Да/Нет
КонсультантПлюс: примечание. Нумерация пунктов дана в соответствии с официальным текстом документа.		
1.	Проведено лечение противоглаукомными препаратами и миотическими средствами (при остром приступе глаукомы, в зависимости от медицинских показаний и при отсутствии медицинских противопоказаний)	Да/Нет

Таблица 10.2 - Критерии оценки качества специализированной медицинской помощи взрослым при глаукоме первичной закрытоугольной (коды по МКБ-10: Н40.2)

№ п/п	Критерии оценки качества	Оценка выполнения
1.	Выполнена визометрия	Да/Нет
2.	Выполнена офтальмотонометрия	Да/Нет
3.	Выполнена биомикроскопия глаза	Да/Нет
4.	Выполнена гониоскопия	Да/Нет
5.	Выполнена биомикроскопия глазного дна или офтальмоскопия	Да/Нет
6.	Выполнена компьютерная периметрия	Да/Нет
7.	Проведено лечение противоглаукомными препаратами и миотическими средствами и/или лазерное лечение и/или хирургическое лечение (в зависимости от медицинских показаний и при отсутствии медицинских противопоказаний)	Да/Нет

Список литературы

1. Terminology and guidelines for glaucoma. European glaucoma society, 4th ed. 2014 - 192 p.
2. Национальное руководство по глаукоме. Руководство для практикующих врачей, изд. 4-е. М., ГЭОТАР-Медиа. - 2019 - 384 с.
3. World Glaucoma Association Consensus Statement: Angle Closure and Angle Closure Glaucoma/Weinreb RN, Friedman DS, eds.//The Netherlands: Kluger. - 2006 - 113 p.
4. Primary Angle Closure/American Academy of Ophthalmology Preferred Practice Pattern(R) Guidelines, San Francisco. 2015 - 40 p.
5. Shaarawy T.M., Sherwood M.B., Hitchings R.A., Crowston J.G. Glaucoma: medical diagnosis and therapy, 2-nd (Vol. 1). London: Elsevir, 2015: 1201
6. Glaucoma in Mongolia. A population-based survey in Hovsgol province, northern Mongolia/Foster PJ, Baasanhu J, Alsbirk PH, et al.//Arch Ophthalmol. - 1996 - Vol. 114. - P. 1235 - 41.
7. The prevalence of glaucoma/Bengtsson B.//Br J Ophthalmol. - 1981 - Vol. 65. - P. 46 - 9.
8. Risk of acute angle-closure glaucoma after diagnostic mydriasis in nonselected subjects: the Rotterdam Study/Wolfs RC, Grobbee DE, Hofman A, de Jong PT.//Invest Ophthalmol Vis Sci. - 1997 - Vol. 38. - P. 2683 - 7.
9. Issues in the Epidemiology and Population-Based Screening of Primary Angle-Closure Glaucoma/Congdon N., Wang F., Tielsch J.M.//Surv Ophthalmol. - 1992 - Vol. 36. - P. 411 - 423.

-
10. Epidemiology of acute primary angle-closure glaucoma in the Hong Kong Chinese population: prospective study/Lai JS, Liu DT, Tham CC, et al.//Hong Kong Med J. - 2001 - Vol. 7. - P. 118 - 23.
 11. Family studies in glaucoma/Perkins ES.//Br J Ophthalmol. - 1974 - Vol. 58. - P. 529 - 35.
 12. Survey of the first-degree relatives of glaucoma patients/Leighton DA.//Trans Ophthalmol Soc UK. - 1976 - Vol. 96. - P. 28 - 32.
 13. Злокачественная глаукома: диагностика, клиника, лечение/Ефимова М.Н.//Глаукома. 2002 - N 1 - С. 53 - 60.
 14. Possible mechanisms of primary angle-closure and malignant glaucoma./Quigley HA, Friedman DS, Congdon NG.//J Glaucoma 2003 - Vol. 12. - N 2. - P. 167 - 180.
 15. Nanophthalmic sclera; morphologic and tissue culture studiem./Yue BYJT, Duvall J, Goldberg MF, Puck A, Tso MO, Sugar//J. Ophthalmology. - 1986 - Vol 93. - P. 534 - 541.
 16. Global data on visual impairment in the year 2002./Resnikoff S., Pascolini D., Etyaale D., Kocur I., Pararajasegaram P., Pjkharel G.P. et al.//WHO Bull. - 2004. - Vol. 82. - P. 844 - 855.
 17. The number of persons with glaucoma worldwide in 2010 and 2020./Quigley HA, Broman AT.//Br J Ophthalmol. 2006. - Vol. 90. - P. 262 - 267.
 18. Angle closure glaucoma in an urban population in southern India. The Andhra Pradesh eye disease study./Dandona L., Dandona R., Mandal P., Srinivas M., John R.K., McCarty C.A., et al.//Ophthalmology. - 2000 - Vol. 107. - P. 1710 - 1716.
 19. Prevalence of primary glaucoma in an urban south Indian population./Jacob A., Thomas R., Koshi S.P., Braganza A., Muliyl J.//Ind J Ophthalmol. - 1998. - Vol. 46. - P. 81 - 86.
 20. Glaucoma in a rural population of southern India: the Aravind comprehensive eye survey./Ramakrishnan R., Nirmalan P.K., Krishnadas R., Thulasiraj R.D., Tielsch J.M., Katz J., et al.//Ophthalmology. - 2003 - Vol. 110. - P. 1484 - 1490.
 21. Prevalence of angle-closure disease in a rural southern Indian population./Vijaya L., George R., Arvind H., Baskaran M., Paul P.G., Ramesh S.V., et al.//Arch Ophthalmol. - 2006 - Vol. 124. - P. 403 - 409.
 22. Epidemiology of glaucoma in Japan - A nationwide glaucoma survey./Shiose Y., Kitazawa Y., Tsukahara S., Akamatsu T., Mizokami K., Futa R., et al.//Jpn J Ophthalmol. - 1991. - Vol. 35. - P. 133 - 135.
 23. Glaucoma in Mongolia - A poplation-based survey in Hovsgol Province, Northern Mongolia./Foster P.J., Baasanhu J., Alsbrik P.H., Munkhbayar D., Uranchimeg D., Jonson G.J.//Arc Ophthalmol. - 1996 - Vol. 114. - P. 1235 - 1241.
 24. The prevalence of glaucoma in Chinese residents of Singapore. A cross-sectional population survey in Tanjong Pagar district./Foster P.J., Oen F.T., Machin D.S., Ng T.P., Devereux J.G., Jonson G.J., et al.//Arc Ophthalmol. - 2000 - Vol. 118. - P. 1105 - 1111.
-

25. The Tajimi Study report 2: prevalence of primary angle closure and secondary glaucoma in a Japanese population./Yamamoto T., Iwase A., Araie M., Suzuki Y., Abe H., Shirato S., et al.//Ophthalmology. - 2001 - Vol. 112. - P. 1661 - 1669.

26. Glaucoma in China: how big is the problem?/Foster P.J., Jonson G.J.//Br J Ophthalmol. - 2001 - Vol. 85. - P. 1277 - 82.

27. Primary angle closure glaucoma. Oculometry, epidemiology, and genetics in a high risk population./Alsbirk P.H.//Acta Ophthalmol. - 1976 - Vol. 54. - P. 531.

28. Prevalence of glaucoma in Thailand: a population based survey in Rom Klao District, Bangkok./Bourne R.A., Sukudom P., Foster P.J., Tantisevi V., Jitapunkul S., Lee P.S., et al.//Br J Ophthalmol. - 2003 - Vol. 87. - P. 1069 - 1074.

29. The definition and classification of glaucoma in prevalence surveys./Foster P.J., Buhrmann R., Quigley H.A., Johnson G.J.//Br J Ophthalmol. - 2002 - Vol. 86(2). - P. 238 - 42.

30. The prevalence of primary angle closure glaucoma in European derived populations: a systematic review./Day A.C., Baio G., Gazzard G., et al.//Br J Ophthalmol. - 2012 - 96(9). - P. 1162 - 7.

31. Общая заболеваемость взрослого населения России в 2018 году: Статистические материалы. Часть IV. М., 2019 - С. 45 - 46. URL: <https://www.rosminzdrav.ru/ministry/61/22/stranitsa-979/statisticheskie-informatsionnye-materialy/statisticheskiy-sbornik-2018-god>.

32. Comparison between Tendency-Oriented Perimetry (TOP) and octopus threshold perimetry/Morales J., Weitzman M.L., Gonzalez de la Rosa M.//Ophthalmology - 2000 - Vol. 107, N 1 - P. 134 - 42.

33. Combining structural and functional testing for detection of glaucoma/Shah N.N., Bowd C., Medeiros F.A., et al.//Ophthalmology - 2006 - Vol. 113, N 9 - P. 1593 - 602.

34. Levels of diagnostic studies. In Weinreb R.N., Greve E.L. (Eds.), Glaucoma diagnosis: Structure and Function. Consensus series I./Coleman A., Friedman D., Gandolfi S., Singh K., Tuulonen A.//Amsterdam: Kugler Publications - 2004 - P. 9 - 12.

35. Early detection of primary angle-closure glaucoma. Limbal and axial chamber depth screening in a high risk population (Greenland Eskimos)./Alsbirk P.H.//Acta Ophthalmol. - 1988 - Vol. 66. - P. 556 - 564.

36. Followup of angle-closure glaucoma suspects./Wilensky J.T., Kaufman P.L., Frohlichstein D., Gieser D.K., Kass M.A., Ritch R., et al.//Am J Ophthalmol. - 1993 - Vol. 115. - P. 338 - 346.

37. Anatomical risk factors in primary angle-closure glaucoma. A ten-year follow-up survey based on limbal and axial anterior chamber depths in a high risk population./Alsbirk P.H. Int Ophthalmol. - 1992 - Vol. 16. - P. 265 - 272.

38. Five year risk of progression of primary angle closure suspects to primary angle closure: a population based study./Thomas R., George R., Parikh R., et al.//Br J Ophthalmol. - 2003 - Vol. 87. - P.

450 - 454.

39. The heritability and sibling risk of angle closure in Asians./Amerasinghe N., Zhang J., Thalamuthu A., et al.//Ophthalmology. - 2011 - Vol. 118. - P. 480 - 5.

40. Aetiology of the anatomical basis for primary angle-closure glaucoma. Biometrical comparisons between normal eyes and eyes with primary angle-closure glaucoma./Lowe R.F.//Br J Ophthalmol. - 1970 - Vol. 54. - P. 161 - 169.

41. Screening techniques for angle-closure glaucoma in rural Taiwan./Congdon N.G., Quigley H.A., Hung P.T., Wang T.H., Ho T.C.//Acta Ophthalmol. - 1996 - Vol. 74. - P. 113 - 119.

42. Rates of hospital admissions for primary angle closure glaucoma among Chinese, Malays, and Indians in Singapore./Wong T.Y., Foster P.J., Seah S.K., Chew P.T.//Br J Ophthalmol. - 2000 - Vol. 84. - P. 990 - 992.

43. Predisposing factors for chronic angle-closure glaucoma./Salmon J.F.//Prog Retin Eye Res. - 1999 - Vol. 18. - P. 121 - 32.

44. Acute angle-closure glaucoma. The second eye: an analysis of 200 cases./Lowe R.F. Br J Ophthalmol. - 1962 - Vol. 46. - P. 641 - 50.

45. Pharmacological and environmental factors in primary angle-closure glaucoma. Subak-Sharpe I., Low S., Nolan W., Foster P.J.//Br Med Bull. - 2010 - Vol. 93. - P. 125 - 43.

46. Influence of family history as a risk factor on primary angle closure and primary open angle glaucoma in a Chinese population./Kong X., Chen Y., Chen X., Sun X.//Ophthalmic Epidemiol. - 2011 - Vol. 18. - P. 226 - 32.

47. Drug-induced acute angle closure glaucoma./Lachkar Y., Bouassida W.//Curr. Opin. Ophthalmol. - 2007. - Vol. 18(2). - P. 129 - 33.

48. Drug-induced ocular disorders./Li J., Tripathi R.C., Tripathi B.J.//Drug Saf. - 2008 - Vol. 31. - P. 127 - 41.

49. Age, gender, biometry, refractive error, and the anterior chamber angle among Alaskan Eskimos./Wojciechowski R., Congdon N., Anninger W., Teo Broman A.//Ophthalmology. - 2003 - Vol. 110. - P. 365 - 75.

50. Plateau iris in Asian subjects with primary angle closure glaucoma./Kumar R.S., Tantisevi V., Wong M.H., et al.//Arch Ophthalmol. - 2009 - Vol. 127. - P. 1269 - 72.

51. Estimation of width of angle of anterior chamber. Incidence and significance of the narrow angle./Van Herick W., Shaffer R.N., Schwartz A.//Am J Ophthalmol. - 1969 - Vol. 68. - P. 626 - 9.

52. Screening for narrow angles in the Singapore population: evaluation of new noncontact screening methods./Lavanya R., Foster P.J., Sakata L.M., et al.//Ophthalmology. - 2008 - Vol. 115. - P. 1720 - 7.

53. Fluctuation of intraocular pressure and glaucoma progression in the early manifest glaucoma trial/Bengtsson B., Leske M.C., Hyman L., Heijl A.//Ophthalmology - 2007 - Vol. 114, N 2 - P. 205 - 9.

54. Intraocular pressure fluctuation a risk factor for visual field progression at low intraocular pressures in the advanced glaucoma intervention study/Caprioli J., Coleman A.L.//Ophthalmology - 2008 - Vol. 115, N 7 - P. 1123 - 9.

55. Diurnal IOP fluctuation: not an independent risk factor for glaucomatous visual field loss in high-risk ocular hypertension/Bengtsson B., Heijl A.//Graefes Arch. Clin. Exp. Ophthalmol - 2005 - Vol. 243, N 6 - P. 513 - 8.

56. Predictors of long-term progression in the early manifest glaucoma trial/Leske MC, Heijl A, Hyman L, et al.//Ophthalmology - 2007 - Vol. 114, N 11 - P. 1965 - 72.

57. The flashlight test and Van Herick's test are poor predictors for occludable angles./Thomas R., George T., Braganza A., Muliyl J.//Aust N Z J Ophthalmol. - 1996 - Vol. 24. - P. 251 - 256.

58. Detection of gonioscopically occludable angles and primary angle-closure glaucoma by estimation of limbal chamber depth in Asians: Modified grading scheme./Foster P.J., Devereux J., Alsbirk P.H., et al.//Br J Ophthalmol. - 2000 - Vol. 84. - P. 186 - 192.

59. Anterior chamber depth measurement as a screening tool for primary angle-closure glaucoma in an East Asian population./Devereux JG, Foster PJ, Baasanhu J, Uranchimeg D, Lee PS, Erdenbeleg T, Machin D, Johnson G.J., Alsbirk P.H.//Arch Ophthalmol. - 2000 - Vol. 118. - P. 257 - 263.

60. The normal development of the human anterior chamber angle: a new system of descriptive grading/Spaeth G.L.//Trans. Ophthalmol. Soc. UK - 1971 - Vol. 91 - P. 709 - 39.

61. Gonioscopy anatomy of the angle of the anterior chamber of the eye. In. SRe, ed. In: Stereoscopic manual of gonioscopy/Shaffer R.N.//St. Louis, Mosby - 1962.

62. In: Lehrbuch der klinischen Ophthalmologie/Kanski J.S., M. Glaukom. In: Kanski J. SMe, ed.//Stuttgart, New York Thieme - 1987.

63. American Academy of Ophthalmology Glaucoma Panel. Preferred Practice Pattern(R) Guidelines. Primary Open-Angle Glaucoma. San Francisco, CA: American Academy of Ophthalmology, 2015. 111 p.

64. Optic nerve head and retinal nerve fiber layer analysis: a report by the American Academy of Ophthalmology/Lin S.C., Singh K., Jampel H.D. et al.//Ophthalmology - 2007 - Vol. 114 - P. 1937 - 49.

65. Normal visual field test results following glaucomatous visual field end points in the Ocular Hypertension Treatment Study/Keltner J.L., Johnson C.A., Levine R.A., et al.//Arch. Ophthalmol - 2005 - Vol. 123 - P. 1201 - 6.

66. Optic disc and visual field changes in a prospective longitudinal study of patients with glaucoma: comparison of scanning laser tomography with conventional perimetry and optic disc photography/Chauhan B.C., McCormick T.A., Nicoleta M.T., LeBlanc R.P.//Arch Ophthalmol - 2001 - Vol. 119 - P. 1492 - 9.

67. Results of the European Glaucoma Prevention Study/Miglior S., Zeyen T., Pfeiffer N., et al, European Glaucoma Prevention Study (EGPS) Group.//Ophthalmology - 2005 - Vol. 112 - P. 366 - 75.

68. Central corneal thickness of Caucasians, Chinese, Hispanics, Filipinos, African Americans, and Japanese in a glaucoma clinic./Aghaian E., Choe J.E., Lin S., Stamper R.L.//Ophthalmology. - 2004 - Vol. 111. - P. 2211 - 9.

69. Commingling analyses of central corneal thickness and adjusted intraocular pressure in an older Australian population/Rahman M.L., Bunce C., Healey P.R., et al.//Invest. Ophthalmol. Vis. Sci. - 2010 - Vol. 51, N 5 - P. 2512 - 8.

70. Corneal thickness measurement in the management of primary open-angle glaucoma: a report by the American Academy of Ophthalmology/Dueker D.K., Singh K., Lin S.C., et al.//Ophthalmology. - 2007 - N 114 - P. 1779 - 87.

71. Corneal thickness as a risk factor for visual field loss in patients with preperimetric glaucomatous optic neuropathy/Medeiros F.A., Sample P.A., Zangwill L.M., et al.//Am. J. Ophthalmol. - 2003 - N 136 - P. 805 - 13.

72. Imaging of the optic nerve and retinal nerve fiber layer: an essential part of glaucoma diagnosis and monitoring/Kotowski J., Wollstein G., Ishikawa H., Schuman J.S.//Surv. Ophthalmol - 2014 - Vol. 59 - P. 458 - 67.

73. Diagnosing glaucoma progression with optical coherence tomography/Leung CK.//Curr. Opin. Ophthalmol - 2014 - Vol. 25 - P. 104 - 11.

74. Results of the European Glaucoma Prevention Study/Miglior S., Zeyen T., Pfeiffer N., et al, European Glaucoma Prevention Study (EGPS) Group.//Ophthalmology - 2005 - Vol. 112 - P. 366 - 75.

75. Baseline optical coherence tomography predicts the development of glaucomatous change in glaucoma suspects/Lalezary M., Medeiros F.A., Weinreb R.N., et al.//Am. J. Ophthalmol - 2006 - Vol. 142 - P. 576 - 82.

76. Anterior chamber angle assessment techniques./Friedman D.S., He M.//Surv Ophthalmol. - 2008 - Vol. 53. - P. 250 - 73.

77. Anterior chamber depth in Mongolians. Variation with age, sex and method of measurement./Foster P.J., Alsbirk P.H., Baahanhu J., et al.//Am J Ophthalmology. - 1997 - Vol. 124. P. 53 - 60.

78. Evaluation of the anterior chamber angle in Asian Indian eyes by ultrasound biomicroscopy and gonioscopy./Kaushik S., Jain R., Pandav S.S., Gupta A.//Indian J Ophthalmol. - 2006 - Vol. 54. - P. 159 - 63.

79. Detection of primary angle closure using anterior segment optical coherence tomography in Asian eyes./Nolan W.P., See J.L., Chew P.T., et al.//Ophthalmology. - 2007 - Vol. 114. - P. 33 - 9.

80. High-definition optical coherence tomography imaging of the iridocorneal angle of the eye./Wong H.T., Lim M.C., Sakata L.M., et al.//Arch Ophthalmol. 2009 - Vol. 127. - P. 256 - 60.

81. Assessment of circumferential angle-closure by the iris-trabecular contact index with swept-source optical coherence tomography./Baskaran M., Ho S.W., Tun T.A., et al.//Ophthalmology. - 2013 - Vol. 120. - P. 2226 - 31.

82. Guidelines for Glaucoma Eye Care. International Council of Ophthalmology. San Francisco, California. 2015 - 20 p.

83. Pilocarpine induces an increase in the anterior chamber angular width in eyes with narrow angles./Kobayashi H., Kobayashi K., Kiryu J., Kondo T.//Br J Ophthalmol. - 1999 - Vol. 83. - P. 553 - 558.

84. World Glaucoma Association Consensus Statement: Medical Treatment of Glaucoma The Netherlands: Kluger - 2010 - 310 p.

85. Pilocarpine induced acute angle closure./Day A., Nolan W., Malik A., Viswanathan A., Foster P.//BMJ Case Rep. - 2012 - Vol. 8 - P. 56.

86. Outcomes of different management options for malignant glaucoma: a retrospective study./Debrouwere V., Stalmans P., Van Calster J. et al.//Graefes. Arch. Clin. Exp. Ophthalmol. - 2012 - Vol. 250 (1). - P. 131 - 141.

87. An Overview of Treatment Methods for Primary Angle Closure./Anwar F., Turalba A.//Semin Ophthalmol. - 2017 - Vol. 32(1). - P. 82 - 85.

88. Pharmacological therapy for glaucoma: a review./Hoynig P.F., van Beek L.M.//Drugs. - 2000 - Vol. 59(3). - P. 411 - 34.

89. Follow-up of primary angle closure suspects after laser peripheral iridotomy using ultrasound biomicroscopy and A-scan biometry for a period of 2 years./Ramani K.K., Mani B., George R.J., Lingam V.//J Glaucoma. - 2009. - Vol. 18. - P. 521 - 7.

90. Ocular symptoms and signs with preserved and preservative free glaucoma medications/Jaenen N., Baudouin C., Pouliquen P., et al.//Eur. J. Ophthalmol - 2007 - Vol. 17, N 3 - P. 341 - 9.

91. Noncompliance with ocular hypotensive treatment in patients with glaucoma or ocular hypertension an evidence-based review/Olthoft C.M., Schuten J.S., Van de Borne B.W., Webers C.A.//Ophthalmology - 2005 - Vol. 112, N 6 - P. 953 - 61.

92. Compliance in patients prescribed eye drops for glaucoma/Patel S.C., Spaeth G.L.//Ophthalmic Surg - 1995 - Vol. 26, N 3 - P. 953 - 61.

93. The effect of Varying Dosing Interval on the Efficacy of Intraocular Pressure Lowering Drugs/Serle J.B., Toor A., Fahim M.M., et al.//Invest. Ophthalmol. Vis. Sci. - 2004 - Vol. 45, N 5 - P. 97.

94. Considerations in glaucoma therapy: fixed combinations versus their component medications/Higginbotham E.J.//Clin. Ophthalmol - 2010 - N 4 - P. 1 - 9.

95. Efficacy of antiglaucoma fixed combination therapy versus unfixed components in reducing intraocular pressure: a systematic review/Cox J.A., Mollan S.P., Bankart J., Robinson R.//Br. J.

Ophthalmol - 2008 - Vol. 92, N 6 - P. 729 - 34.

96. Prevalence of ocular symptoms and signs with preserved and preservative free glaucoma medication/Pisella P.J., Pouliquen P., Baudouin C.//Br. J. Ophthalmol - 2002 - Vol. 86, N 4 - P. 418 - 23.

97. Glaucoma management in pregnancy: a questionnaire survey/Vaideanu D., Fraser S.//Eye (Lond) - 2007 - N 21 - P. 341 - 343.

98. Timolol concentrations in breast milk of a woman treated for glaucoma: calculation of neonatal exposure/Madadi P., Koren G., Freeman D.J., et al.//J. Glaucoma - 2008 - N 17 - P. 329 - 331.

99. Antiglaucoma medications during pregnancy and the risk of low birth weight: a population-based study/Ho J.D., Hu C.C., Lin H.C.//Br. J. Ophthalmol - 2009 - N 10 - P. 1283 - 1286.

100. Acute angle closure glaucoma: acetazolamide therapy./Lowe R.F.//Austral J Ophthalmol. - 1973 - Vol. 1 - P. 24.

101. Acute angle closure glaucoma: an evaluation of a protocol for acute treatment./Choong Y.F., Irfan S., Menage M.J.//Eye (Lond). - 1999 - Vol. 13 (Pt 5). - P. 613 - 6.

102. Efficacy of medical therapy in the initial management of acute primary angle closure in Asians./Ramli N., Chai S.M., Tan G.S., Husain R., Hoh S.T., Ho C.L., Aung T.//Eye (Lond). - 2010 - Vol. 24(10). - P. 1599 - 602.

103. Acute primary angle closure-treatment strategies, evidences and economical considerations./Chan P.P., Pang J.C., Tham C.C.//Eye (Lond). - 2019 - Vol. 33(1). - P. 110 - 119.

104. Corneal indentation to relieve acute angle-closure glaucoma./Anderson D.R.//Am J Ophthalmol. - 1979 - Vol. 88. - P. 1091 - 3.

105. Malignant glaucoma and its management./Ruben S., Tsai J., Hitchings R.//Brit. J. Ophthalmol - 1997 - Vol. 81. - P. 163 - 167.

106. Treatment course of recurrent malignant glaucoma monitoring by ultrasound biomicroscopy: a report of two cases./Shen C.J., Chen Y.Y., Sheu S.J.//Kaohsiung J Med Sci. - 2008 - Vol. 24(11). - P. 608 - 13.

107. Clinical evidence for neuroprotection in glaucoma/Cordeiro M.F., Levin L.A.//Am. J. Ophthalmol - 2011 - Vol. 152, N 5 - P. 715 - 6.

108. Neuroprotection for treatment of glaucoma in adults/Sena D.F., Lindsley K.//Cochrane Database Syst Rev - 2013 - N 2: CD006539.

109. A randomized trial of brimonidine versus timolol in preserving visual function: results from the Low-Pressure Glaucoma Treatment Study/Krupin T., Liebmann J.M., Greenfield D.S., et al.//Am. J. Ophthalmol. - 2011 - Vol. 151, N 4 - P. 671 - 81.

110. Laser Peripheral Iridotomy in Primary Angle Closure: A Report by the American Academy of Ophthalmology./Radhakrishnan S., Chen P.P., Junk A.K., Nouri-Mahdavi K., Chen

T.C.//Ophthalmology. - 2018. - Vol. 125(7). - P. 1110 - 1120.

111. Laser peripheral iridotomy for the prevention of angle closure: a single-centre, randomised controlled trial./He M., Jiang Y., Huang S., et al.//Lancet. - 2019 - Vol. 393. - P. 1609 - 18.

112. Design and methodology of a randomized controlled trial of laser iridotomy for the prevention of angle closure in southern China: the Zhongshan Angle Closure Prevention trial./Jiang Y., Friedman D.S., He M., et al.//Ophthalmic Epidemiol. - 2010 - Vol. 17. - P. 321 - 32.

113. Functional evaluation of an iridotomy in primary angle closure eyes./Sihota R., Rishi K., Srinivasan G., Gupta V., Dada T., Singh K.//Graefes Arch Clin Exp Ophthalmol. - 2016 - Vol. 254(6). - P. 1141 - 9.

114. Comparison of ultrasound biomicroscopic parameters after laser iridotomy in eyes with primary angle closure and primary angle closure glaucoma./Dada T., Mohan S., Sihota R., et al.//Eye (Lond). - 2007 - Vol. 21. - P. 956 - 61.

115. Long-term progression after laser peripheral iridotomy in Caucasian primary angle closure suspects./Pearce F.C., Thomas R., Wong N.J., Walland M.J.//Clin Exp Ophthalmol. - 2018 - Vol. 46(7). - P. 828 - 830.

116. Randomised controlled trial of screening and prophylactic treatment to prevent primary angle closure glaucoma./Yip J.L., Foster P.J., Uranchimeg D., et al.//Br J Ophthalmol. - 2010 - Vol. 94. - P. 1472 - 7.

117. Comparing brimonidine 0.2% to apraclonidine 1.0% in the prevention of intraocular pressure elevation and their pupillary effects following laser peripheral iridotomy./Yuen N.S., Cheung P., Hui S.P.//Jpn J Ophthalmol. - 2005 - Vol. 49(2). - P. 89 - 92.

118. Apraclonidine 0.5% versus brimonidine 0.2% for the control of intraocular pressure elevation following anterior segment laser procedures./Chevrier R.L., Assalian A., Duperré J., Lesk M.R.//Ophthalmic Surg Lasers. - 1999 - Vol. 30(3). - P. 199 - 204.

119. Lasers IN PRIMARY ANGLE CLOSURE./W. K. Chee, S. Srinivasan, J. Cheng.//US Ophthalmic Review. - 2015 - Vol. 8(2). - P. 99 - 102.

120. Immediate changes in intraocular pressure after laser peripheral iridotomy in primary angle-closure suspects./Jiang Y., Chang D.S., Foster P.J., He M., Huang S., Aung T., Friedman D.S.//Ophthalmology. - 2012 - Vol. 119(2). - P. 283 - 8.

121. Brimonidine 0.15% versus apraclonidine 0.5% for prevention of intraocular pressure elevation after anterior segment laser surgery/Chen T.C.//J. Cataract. Refract. Surg. - 2005 - Vol. 31. - P. 1707 - 12.

122. YAG laser iridotomy treatment for primary angle-closure in East Asian eyes./Nolan W.P., Foster P.J., Devereux J.G., et al.//Br J Ophthalmol. - 2000 - Vol. 84. - P. 1255 - 1259.

123. Laser iridotomy in dark irides./de Silva D.J., Gazzard G., Foster P. Br J Ophthalmol. - 2007 - Vol. 91(2). - P. 222 - 5.

124. Argon laser peripheral iridoplasty and laser iridectomy for plateau iris glaucoma./Peng D., Zhang X., Yu K.//Zhonghua Yan Ke Za Zhi. - 1997 - Vol. 33. - P. 165 - 168.

125. Laser surgery for angle closure glaucoma./Liebmann J.M., Ritch R.//Semin Ophthalmol. - 2002 - Vol. 17(2). - P. 84 - 91.

126. Efficacy of selective laser trabeculoplasty in primary angle-closure glaucoma: a randomized clinical trial./Narayanaswamy A., Leung C.K., Istantoro D.V., Perera S.A., Ho C.L., Nongpiur M.E., Baskaran M., Htoon H.M., Wong T.T., Goh D., Su D.H., Belkin M., Aung T.//JAMA Ophthalmol. - 2015 - Vol. 133(2). - P. 206 - 12.

127. Selective Laser Trabeculoplasty in Primary Angle-closure Glaucoma After Laser Peripheral Iridotomy: A Case-Control Study./Ali Aljasim L., Owaidhah O., Edward D.P.//J Glaucoma. - 2016 - Vol. 25(3). - P. 253 - 8.

128. Control of intraocular pressure elevations after argon laser trabeculoplasty: comparison of brimonidine 0.2% to apraclonidine 1.0%/Barnes S.D., Campagna J.A., Dirks M.S., Doe E.A.//Ophthalmology - 1999 - N 106 - P. 2033 - 7.

129. Cyclodestructive Procedures in Glaucoma: A Review of Current and Emerging Options/Dastiridou A., Katsanos A., Denis P., Francis B., Mikropoulos D., Teus M, Konstas A.//Adv. Ther. - 2018 - Vol. 35, N 12 - P. 2103 - 2127.

130. A two centre study of the dose-response relation for transscleral diode laser cyclophotocoagulation in refractory glaucoma/Murphy C.C., Burnett C.A., Spry P.G., et al.//Br. J. Ophthalmol - 2003 - Vol. 87, N 10 - P. 1252 - 7.

131. Cyclodestructive procedures for refractory glaucoma/Chen M.F., Kim C.H., Coleman A.L.//Cochrane Database Syst Rev. - 2019 - N 10 - 3: CD012223.

132. Cyclophotocoagulation in Glaucoma Management./Stanley J. Berke//Endolaser Techniques in Ophthalmology. - 2006 - Vol. 4(2). - P. 74 - 81.

133. Micropulse transscleral diode laser cyclophotocoagulation in the treatment of refractory glaucoma./Tan A.M., Chockalingam M., Aquino M.C., Lim Z.I., See J.L., Chew P.T.//Clin Exp Ophthalmol. - 2010 - Vol. 38(3). - P. 266 - 72.

134. Long-term evaluation of trabeculectomy in primary open angle glaucoma and chronic primary angle closure glaucoma in an Asian population./Sihota R., Gupta V., Agarwal H.C.//Clin Exp Ophthalmol. - 2004 - Vol. 32. - P. 23 - 28.

135. Trabeculectomy in patients with primary angle-closure glaucoma./Chen Y.H., Lu D.W., Cheng J.H., et al.//J Glaucoma. - 2009 - Vol. 18. - P. 679 - 83.

136. Trabeculectomy for acute primary angle closure./Aung T., Tow S.L., Yap E.Y., et al.//Ophthalmology. - 2000 - Vol. 107. - P. 1298 - 302.

137. The Moorfields safer surgery system. Middle East Afr./Dhingra S., Khaw P.T.//J. Ophthalmol - 2009 - Vol. 16 - P. 112 - 5.

-
138. Long-term outcomes of needle revision of failing deep sclerectomy blebs/Koukkoulli A., Musa F., Anand N.//Graefes Arch. Clin. Exp. Ophthalmol - 2015 - Vol. 253, N 1 - P. 99 - 106.
139. Needling revision of trabeculectomies bleb morphology and long-term survival/Rotchford A.P., King A.J.//Ophthalmology - 2008 - Vol. 115 - P. 1148 - 53.
140. 5-Fluorouracil in initial trabeculectomy. A prospective, randomized, multicenter study/Goldenfeld M, Krupin T, Ruderman J.M., et al.//Ophthalmology - 1994 - Vol. 101 - P. 1024 - 9.
141. Single intraoperative application of 5-Fluorouracil versus placebo in low-risk trabeculectomy surgery: a randomized trial/Leyland M., Bloom P., Zinicola E., et al.//J. Glaucoma - 2001 - Vol. 10 - P. 452 - 7.
142. Randomized trial of early phacoemulsification versus peripheral iridotomy to prevent intraocular pressure rise after acute primary angle closure./Lam D.S., Leung D.Y., Tham C.C., et al.//Ophthalmology. - 2008 - Vol. 115. - P. 1134 - 40.
143. Clinical outcomes after lens extraction for visually significant cataract in eyes with primary angle closure./Shams P.N., Foster P.J.//J Glaucoma. - 2012. - Vol. 21. - P. 545 - 50.
144. Initial management of acute primary angle closure: a randomized trial comparing phacoemulsification with laser peripheral iridotomy./Husain R., Gazzard G., Aung T., et al.//Ophthalmology. - 2012 - Vol. 119. - P. 2274 - 81.
145. Effectiveness in Angle-closure Glaucoma of Lens Extraction (EAGLE) Study Group. The effectiveness of early lens extraction with intraocular lens implantation for the treatment of primary angle-closure glaucoma (EAGLE): study protocol for a randomized controlled trial./Azua-Blanco A., Burr J.M., Cochran C., et al.//Trial. - 2011 - Vol. 12 P. 133.
146. Phacoemulsification and intraocular lens implantation in nanophthalmic eyes. Report of a medium-size series./Faucher A., Hasane K., Rootman D.S.//J Cataract Refract Surg. - 2002 - Vol. 28. - P. 837 - 842.
147. Primary phacoemulsification for uncontrolled angle-closure glaucoma./Roberts T.V., Francis I.C., Lertsumitkul S., et al.//J Cataract Refract Surg. - 2000 - Vol. 26. - P. 1012 - 1016.
148. Changes in anterior chamber angle width and depth after intraocular lens implantation in eyes with glaucoma./Hayashi K., Hayashi H., Nakao F., Hayashi F.//Ophthalmology. - 2000 - Vol. 107. - P. 698 - 703.
149. Phacotrabeulectomy in treatment of primary angleclosure glaucoma and primary open-angle glaucoma./Lai J.S., Tham C.C., Chan J.C., Lam D.S.//Jpn J Ophthalmol. - 2004 - Vol. 48. - P. 408 - 411.
150. Combined phacoemulsification, intraocular lens implantation and trabeculectomy in Asian patients with chronic angle closure glaucoma./Tow S.L.C, Aung T., Oen F.T.S., Seah S.K.L.//Int Ophthalmol. - 2001 - Vol. 24. - P. 283 - 289.
151. Phacoemulsification versus combined phacotrabeulectomy in medically uncontrolled chronic angle closure glaucoma with cataracts./Tham C.C., Kwong Y.Y., Leung D.Y., et al.//Ophthalmology. -
-

2009 - Vol. 116. - P. 725 - 31.

152. Cataract surgery and its effect on intraocular pressure./Obstbaum S.A.//J Cataract Refract Surg. - 1999 - Vol. 25. - P. 877.

153. Lens extraction for uncontrolled glaucoma./Gunning F.P., Greve E.L.//J Cataract Refract Surg. - 1998 - Vol. 24. - P. 1347 - 1356.

154. Phacoemulsification Versus Phacotrabeculectomy in Primary Angle-closure Glaucoma With Cataract: Long-Term Clinical Outcomes./Hansapinyo L., Choy B.N.K., Lai J.S.M., Tham C.C.//J Glaucoma. - 2020 - Vol. 29(1). - P. 15 - 23.

155. Vitrectomy-phacoemulsification-vitrectomy for the management of aqueous misdirection syndromes in phakic eyes./Sharma A., Sii F., Shah P., Kirkby G.R.//Ophthalmology. - 2006 - Vol. 113. - P. 1968 - 1973.

156. Malignant glaucoma (aqueous misdirection) after pars plana vitrectomy./Francis B.A., Babel D.//Ophthalmology. - 2000 - Vol. 107. - P. 1220 - 1222.

157. Glaucoma surgery: Treatment and Techniques/Eds. Carreti L., Burrato L. Milan: Springer; 2018: 132

158. Surgical outcomes of combined phacoemulsification and glaucoma drainage implant surgery for Asian patients with refractory glaucoma and cataract./Chung A.N., Aung T., Wang J.C., Chew P.T.K.//Am J Ophthalmol. - 2004 - Vol. 137. - P. 294 - 300.

159. Present and New Treatment Strategies in the Management of Glaucoma./Kolko M. Open Ophthalmol J. 2015; 9: 89 - 100.

160. Protection of retinal ganglion cells in glaucoma: Current status and future./Shen J., Wang Y., Yao K. Exp Eye Res. 2021; 205: 108506.

161. Исследование лиганд-рецепторного взаимодействия и биораспределения при различных режимах введения лекарственного средства, содержащего полипептиды сетчатки глаза скота./Верлов Н.А., Доротенко А.Р., Гулина А.С. и др. Вестник офтальмологии. 2021; 137(5): 88 - 95.

162. Excitotoxic neurodegeneration induced by deprivation of oxygen and glucose in isolated retina./Romano C., Price M.T., Almlı T., Olney J.W. Invest Ophthalmol Vis Sci. 1998; 39(2): 416 - 423.

163. Метаанализ рандомизированных клинических исследований эффективности и безопасности нейропротекторной терапии глаукомы с использованием комплекса водорастворимых полипептидных фракций./Еричев В.П., Петров С.Ю., Волжанин А.В. Национальный журнал Глаукома. 2016; 15(4): 71 - 81.

164. Ретинопротекция как терапевтическая стратегия глаукомы: обзор исторических и современных мировых тенденций./Лоскутов И.А., Саверская Е.Н., Лоскутова Е.И. Национальный журнал Глаукома. 2017; 16(4): 86 - 97.

165. Еричев В.П., Петров С.Ю., Волжанин А.В. Метаанализ рандомизированных клинических исследований эффективности и безопасности нейропротекторной терапии глаукомы с использованием комплекса водорастворимых полипептидных фракций. Национальный журнал Глаукома. 2016; 15(4): 71 - 81

166. Егоров Е.А., Гветадзе А.А., Давыдова Н.Г. Антиоксидантный препарат в нейропротективной терапии при глаукоме//Вестник офтальмологии, N 2, 2013, стр. 67 - 69

167. Мовсисян А.Б., Оганезова Ж.Г., Егоров Е.А. Возможности и результаты применения антиоксидантной терапии в офтальмологической практике. Вестник офтальмологии. 2022; 138(5): 122 - 128. <https://doi.org/10.17116/oftalma2022138051122>.

168. Effect of technique on intraocular pressure after combined cataract and glaucoma surgery: an evidence-based review/Jampel H.D., Friedman D.S., Lubomski L.H., et al.//Ophthalmology - 2002 - N 109 - P. 2215 - 24.

169. Factors predicting the success of trabeculectomy bleb enhancement with needling/Than J.Y.L., Al-Mugheiry T.S., Gale J., Martin K.R.//Br. J. Ophthalmol - 2018 - Vol. 102, N 12 - P. 1667 - 1671.

170. Ocular digital massage for the management of post-trabeculectomy underfiltering blebs/Ali M, Akhtar F.//J. Coll. Physicians Surg. Pak - 2011 - Vol. 21, N 11 - P. 676 - 9.

171. Economic considerations of the diagnosis and management for glaucoma in the developed world/Tuulonen A.//Curr. Opin. Ophthalmol - 2011 - Vol. 22, N 2 - P. 102 - 9.

172. Screening for Glaucoma: Comparative Effectiveness/Ervin A.M., Boland M.V., Myrowitz E.H., et al.//Rockville (MD) - 2012. 12-EHC037-EF.

173. Tunnel vision: the economic impact of primary open angle glaucoma - a dynamic economic model./Taylor H.R., Crowston J., Keeffe J., et al.//Melbourne: Centre for Eye Research Australia, 2008. www.cera.org.au.

174. Acute primary angle closure in an Asian population: long-term outcome of the fellow eye after prophylactic laser peripheral iridotomy./Ang L.P., Aung T., Chew P.T.//Ophthalmology. - 2000 - Vol. 107. - P. 2092 - 6.

175. Behaviour of the fellow eye in acute angle-closure glaucoma./Edwards R.S.//Br J Ophthalmol. - 1982 - Vol. 66. - P. 576 - 9.

176. Follow-up of angle-closure glaucoma suspects./Wilensky J.T., Kaufman P.L., Frohlichstein D., et al.//Am J Ophthalmol. - 1993 - Vol. 115. - P. 338 - 46.

177. Interventions for angle-closure glaucoma: an evidence-based update./Saw S.M., Gazzard G., Friedman D.S.//Ophthalmology. - 2003 - Vol. 110. - P. 1869 - 78.

178. Value of prophylactic peripheral iridectomy on the second eye in angle-closure glaucoma./Snow J.T.//Trans Ophthalmol Soc U K. - 1977 - Vol. 97. - P. 189 - 91.

Приложение А1

**СОСТАВ
РАБОЧЕЙ ГРУППЫ ПО РАЗРАБОТКЕ И ПЕРЕСМОТРУ
КЛИНИЧЕСКИХ РЕКОМЕНДАЦИЙ**

1. Антонов А.А., к.м.н., ведущий научный сотрудник отдела глаукомы ФГБНУ "Научно-исследовательский институт глазных болезней имени М.М. Краснова", ООО "Ассоциация врачей-офтальмологов", Москва

2. Астахов С.Ю., д.м.н., профессор, заведующий кафедрой офтальмологии ГБОУ ВПО "Первый Санкт-Петербургский государственный медицинский университет им. И.П. Павлова", ООО "Ассоциация врачей-офтальмологов", Санкт-Петербург

3. Брежнев А.Ю., к.м.н., доцент, ФГБОУ ВО "Курский государственный медицинский университет" МЗ РФ, ОБУЗ "Офтальмологическая клиническая больница - Офтальмологический центр", ООО "Российское общество офтальмологов-глаукоматологов", ООО "Общество офтальмологов России", Курск

4. Бржеский В.В., д.м.н., профессор, заведующий кафедрой офтальмологии ФГБОУ ВО "Санкт-Петербургский государственный педиатрический медицинский университет" МЗ РФ, ООО "Российское общество офтальмологов-глаукоматологов", ООО "Общество офтальмологов России", Санкт-Петербург

5. Газизова И.Р., д.м.н., ФГБНУ ИЭМ "Медицинский научный центр", ООО "Российское общество офтальмологов-глаукоматологов", ООО "Общество офтальмологов России", Санкт-Петербург

6. Голубев С.Ю., к.м.н., старший научный сотрудник ГНЦ РФ "Институт медико-биологических проблем" РАН, ООО "Ассоциация врачей-офтальмологов", Москва

7. Догадова Л.П., к.м.н., профессор кафедры офтальмологии ФГБОУ ВО "Тихоокеанский государственный медицинский университет" МЗ РФ, главный офтальмолог ДФО, ООО "Российское общество офтальмологов-глаукоматологов", ООО "Общество офтальмологов России", Владивосток

8. Егоров Е.А., д.м.н., профессор кафедры офтальмологии им. акад. А.П. Нестерова лечебного факультета ФГАОУ ВО "Российский национальный исследовательский медицинский университет им. Пирогова" МЗ РФ, ООО "Российское общество офтальмологов-глаукоматологов", ООО "Общество офтальмологов России", Москва

9. Еричев В.П., д.м.н., профессор, ООО "Российское общество офтальмологов-глаукоматологов", ООО "Общество офтальмологов России", Москва

10. Иванова Н.В., д.м.н., профессор, заведующая кафедрой глазных болезней "Медицинская

академия имени С.И. Георгиевского" ФГАОУ ВО "Крымский федеральный университет им. В.И. Вернадского", ООО "Российское общество офтальмологов-глаукоматологов", ООО "Общество офтальмологов России", Симферополь

11. Журавлева А.Н., к.м.н., научный сотрудник отдела глаукомы ФГБУ "Национальный медицинский исследовательский центр глазных болезней им. Гельмгольца" МЗ РФ, ООО "Ассоциация врачей-офтальмологов", Москва

12. Золотарев А.В., д.м.н., доцент, заведующий кафедрой офтальмологии ФГБОУ ВО "Самарский государственный медицинский университет" МЗ РФ, главный врач ГБУЗ "Самарская областная клиническая офтальмологическая больница им. Т.И. Ерошевского", ООО "Ассоциация врачей-офтальмологов", Самара

13. Карлова Е.В., д.м.н., ассистент кафедры офтальмологии ФГБОУ ВО "Самарский государственный медицинский университет" МЗ РФ, заведующая офтальмологическим отделением ГБУЗ "Самарская областная клиническая офтальмологическая больница им. Т.И. Ерошевского", ООО "Ассоциация врачей-офтальмологов", Самара

14. Косакян С.М., к.м.н., врач-офтальмолог офтальмологического отделения по лечению глаукомы ФГБУ "Национальный медицинский исследовательский центр глазных болезней им. Гельмгольца" МЗ РФ, ООО "Ассоциация врачей-офтальмологов", Москва

15. Коновалова О.С., к.м.н., заведующая Тюменским Филиалом АО Екатеринбургский центр МНТК "Микрохирургия глаза", доцент кафедры хирургических болезней с курсом офтальмологии ФГБОУ ВО ТГМУ, ООО "Ассоциация врачей-офтальмологов", Тюмень

16. Куликов А.Н., д.м.н., профессор, начальник кафедры и клиники офтальмологии им. проф. В.В. Волкова ФГБВОУ ВО "Военно-медицинская Академия им. С.М. Кирова" МО РФ, главный офтальмолог МО РФ, главный внештатный специалист-офтальмолог Санкт-Петербурга, ООО "Российское общество офтальмологов-глаукоматологов", ООО "Общество офтальмологов России", Санкт-Петербург

17. Куроедов А.В., д.м.н., начальник офтальмологического центра ФКУ "Центральный военно-клинический госпиталь им. Мандрыка" МО РФ, заведующий кафедрой офтальмологии им. акад. А.П. Нестерова лечебного факультета ФГАОУ ВО "Российский национальный исследовательский медицинский университет им. Пирогова" МЗ РФ, ООО "Российское общество офтальмологов-глаукоматологов", ООО "Общество офтальмологов России", Москва

18. Лебедев О.И., д.м.н., профессор, заведующий кафедрой офтальмологии ФГБОУ ВО "Омский государственный медицинский университет" Минздрава России, ООО "Ассоциация врачей-офтальмологов", Омск

19. Ловпаче Дж. Н., к.м.н., независимый эксперт, ООО "Офтальмологическая клиника 3Z-МСК", ООО "Российское общество офтальмологов-глаукоматологов", ООО "Общество офтальмологов России", Москва

20. Малишевская Т.Н., д.м.н., заведующая отделением аналитической работы ФГБУ "НМИЦ глазных болезней им. Гельмгольца" МЗ РФ, доцент кафедры непрерывного медицинского

образования ФГБУ "Национальный медицинский исследовательский центр глазных болезней им. Гельмгольца" МЗ РФ, ООО "Ассоциация врачей-офтальмологов", Москва

21. Малюгин Б.Э., д.м.н., член-корр. РАН, профессор, заместитель генерального директора по науке ФГАУ НМИЦ МНТК "Микрохирургия глаза" им. акад. Федорова, ООО "Общество офтальмологов России", Москва

22. Николаенко В.П., д.м.н., профессор кафедры оториноларингологии и офтальмологии ФГБОУ ВО "Санкт-Петербургский государственный университет", заместитель главного врача по офтальмологии СПб ГБУЗ "Городская многопрофильная больница N 2", ООО "Ассоциация врачей-офтальмологов", ООО "Российское общество офтальмологов-глаукоматологов", Санкт-Петербург

23. Онуфрийчук О.Н., к.м.н., врач-офтальмолог, ФГБУ "Национальный медицинский исследовательский центр детской травматологии и ортопедии им. Г.И. Турнера" МЗ РФ, Клиника высоких медицинских технологий им. Н.И. Пирогова ФГБОУ ВО СПбГУ, ООО "Российское общество офтальмологов-глаукоматологов", ООО "Общество офтальмологов России", Санкт-Петербург

24. Петров С.Ю., д.м.н., начальник отдела глаукомы ФГБУ "Национальный медицинский исследовательский центр глазных болезней им. Гельмгольца" МЗ РФ, профессор кафедры непрерывного медицинского образования ФГБУ "Национальный медицинский исследовательский центр глазных болезней им. Гельмгольца" Минздрава России, ООО "Ассоциация врачей-офтальмологов", Москва

25. Рябцева А.А., д.м.н., профессор, врач-офтальмолог филиала ФГБЛПУ "Лечебно-оздоровительный центр МИД России", главный внештатный специалист офтальмолог ЦФО, профессор кафедры глазных болезней ФГБНУ "Национальный научно-исследовательский институт общественного здоровья имени Н.А. Семашко", ООО "Ассоциация врачей-офтальмологов", Москва

26. Селезнев А.В., к.м.н., доцент, ФГБОУ ВО "Ивановская государственная медицинская академия" МЗ РФ, ООО "Российское общество офтальмологов-глаукоматологов", ООО "Общество офтальмологов России", Иваново

27. Симонова С.В., к.м.н., ГБУЗ "ГКБ N 15 им. О.М. Филатова ДЗМ", ООО "Российское общество офтальмологов-глаукоматологов", Москва

28. Соколовская Т.В., к.м.н., ведущий научный сотрудник отдела хирургического лечения глаукомы ФГАУ НМИЦ МНТК "Микрохирургия глаза" им. акад. Федорова, ООО "Общество офтальмологов России", Москва

29. Фурсова А.Ж., д.м.н., заслуженный врач РФ, заведующая офтальмологическим отделением ГБУЗ НСО "Государственная Новосибирская областная клиническая больница", ООО "Ассоциация врачей-офтальмологов", Новосибирск

30. Юрьева Т.Н., д.м.н., профессор, заместитель директора по научной работе Иркутского филиала ФГАУ "МНТК "Микрохирургия глаза" им. акад. С.Н. Федорова, ООО "Ассоциация

врачей-офтальмологов", Иркутск

31. Якубова Л.В., к.м.н., старший научный сотрудник отдела глаукомы ФГБУ "Национальный медицинский исследовательский центр глазных болезней глазных болезней им. Гельмгольца" МЗ РФ, ООО "Ассоциация врачей-офтальмологов", Москва

Конфликт интересов отсутствует

Приложение А2

МЕТОДОЛОГИЯ РАЗРАБОТКИ КЛИНИЧЕСКИХ РЕКОМЕНДАЦИЙ

Методы, использованные для сбора/селекции доказательств: поиск в электронных базах данных, библиотечные ресурсы. Описание методов, использованных для сбора/селекции доказательств: доказательной базой для рекомендаций являются публикации, вошедшие в Кохрайновскую библиотеку, базы данных EMBASE и MEDLINE, а также монографии и статьи в ведущих специализированных рецензируемых отечественных медицинских журналах по данной тематике. Глубина поиска составляла 10 лет. Методы, использованные для оценки качества и силы доказательств: консенсус экспертов, оценка значимости в соответствии с рейтинговой схемой.

Целевая аудитория данных клинических рекомендаций:

1. Врачи-офтальмологи
2. Студенты медицинских ВУЗов

Таблица 1. Шкала оценки уровней достоверности доказательств (УДД) для методов диагностики (диагностических вмешательств)

УДД	Расшифровка
1	Систематические обзоры исследований с контролем референсным методом или систематический обзор рандомизированных клинических исследований с применением метаанализа
2	Отдельные исследования с контролем референсным методом или отдельные рандомизированные клинические исследования и систематические обзоры исследований любого дизайна, за исключением рандомизированных клинических исследований, с применением метаанализа
3	Исследования без последовательного контроля референсным методом или исследования с референсным методом, не являющимся независимым от исследуемого метода или нерандомизированные сравнительные исследования,

	в том числе когортные исследования
4	Несравнительные исследования, описание клинического случая
5	Имеется лишь обоснование механизма действия или мнение экспертов

Таблица 2. Шкала оценки уровней достоверности доказательств (УДД) для методов профилактики, лечения и реабилитации (профилактических, лечебных, реабилитационных вмешательств)

УДД	Расшифровка
1	Систематический обзор РКИ с применением метаанализа
2	Отдельные РКИ и систематические обзоры исследований любого дизайна, за исключением РКИ, с применением метаанализа
3	Нерандомизированные сравнительные исследования, в т.ч. когортные исследования
4	Несравнительные исследования, описание клинического случая или серии случаев, исследования "случай-контроль"
5	Имеется лишь обоснование механизма действия вмешательства (доклинические исследования) или мнение экспертов

Таблица 3. Шкала оценки уровней убедительности рекомендаций (УУР) для методов профилактики, диагностики, лечения и реабилитации (профилактических, диагностических, лечебных, реабилитационных вмешательств)

УУР	Расшифровка
А	Сильная рекомендация (все рассматриваемые критерии эффективности (исходы) являются важными, все исследования имеют высокое или удовлетворительное методологическое качество, их выводы по интересующим исходам являются согласованными)
В	Условная рекомендация (не все рассматриваемые критерии эффективности (исходы) являются важными, не все исследования имеют высокое или удовлетворительное методологическое качество и/или их выводы по интересующим исходам не являются согласованными)
С	Слабая рекомендация (отсутствие доказательств надлежащего качества (все рассматриваемые критерии эффективности (исходы) являются неважными, все исследования имеют низкое методологическое качество и их выводы по интересующим исходам не являются согласованными)

Порядок обновления клинических рекомендаций.

Механизм обновления клинических рекомендаций предусматривает их систематическую актуализацию - не реже чем один раз в три года, а также при появлении новых данных с позиции доказательной медицины по вопросам диагностики, лечения, профилактики и реабилитации конкретных заболеваний, наличии обоснованных дополнений/замечаний к ранее утвержденным КР, но не чаще 1 раза в 6 месяцев.

Приложение А3

СПРАВОЧНЫЕ МАТЕРИАЛЫ, ВКЛЮЧАЯ СООТВЕТСТВИЕ ПОКАЗАНИЙ К ПРИМЕНЕНИЮ И ПРОТИВОПОКАЗАНИЙ, СПОСОБОВ ПРИМЕНЕНИЯ И ДОЗ ЛЕКАРСТВЕННЫХ ПРЕПАРАТОВ, ИНСТРУКЦИИ ПО ПРИМЕНЕНИЮ ЛЕКАРСТВЕННОГО ПРЕПАРАТА

Данные клинические рекомендации разработаны с учетом следующих документов:

1. Международная [классификация](#) болезней, травм и состояний, влияющих на здоровье, 10-го пересмотра (МКБ-10) (Всемирная организация здравоохранения) 1994.
2. [Приказ](#) Минздрава России от 13.10.2017 N 804н (ред. от 24.09.2020, с изм. от 26.10.2022) "Об утверждении номенклатуры медицинских услуг" (Зарегистрировано в Минюсте России 07.11.2017 N 48808)
3. Федеральный [закон](#) "Об основах охраны здоровья граждан в Российской Федерации" от 21.11.2011 N 323-ФЗ.
4. [Приказ](#) Минздрава России от 25.02.2022 N 114н "Об утверждении стандарта медицинской помощи взрослым при глаукоме первичной открытоугольной (диагностика, лечение и диспансерное наблюдение)" (Зарегистрировано в Минюсте России 04.04.2022 N 68043)
5. [Приказ](#) Минздрава России от 25.02.2022 N 116н "Об утверждении стандарта медицинской помощи взрослым при глаукоме первичной закрытоугольной (диагностика, лечение и диспансерное наблюдение)" (Зарегистрировано в Минюсте России 04.04.2022 N 68044)
6. [Приказ](#) Минздрава России от 12.11.2012 N 902н "Об утверждении Порядка оказания медицинской помощи взрослому населению при заболеваниях глаза, его придаточного аппарата и орбиты".
7. [Распоряжение](#) Правительства РФ от 12.10.2019 N 2406-р (ред. от 16.04.2024) <Об утверждении перечня жизненно необходимых и важнейших лекарственных препаратов, а также перечней лекарственных препаратов для медицинского применения и минимального ассортимента лекарственных препаратов, необходимых для оказания медицинской помощи>

8. [Приказ](#) Минздрава России от 28.02.2019 N 103н "Об утверждении порядка и сроков разработки клинических рекомендаций, их пересмотра, типовой формы клинических рекомендаций и требований к их структуре, составу и научной обоснованности включаемой в клинические рекомендации информации".

9. "О Программе государственных гарантий бесплатного оказания гражданам медицинской помощи на 2024 год и на плановый период 2025 и 2026 годов". [Постановление](#) Правительства РФ от 28.12.2023 г. N 2353.

10. "Об утверждении порядка проведения диспансерного наблюдения за взрослыми". [Приказ](#) Министерства здравоохранения РФ от 15.03.2022 г. N 168н.

11. "О перечне заболеваний или состояний (групп заболеваний или состояний), при которых допускается применение лекарственного препарата в соответствии с показателями (характеристиками) лекарственного препарата, не указанными в инструкции по его применению". [Распоряжение](#) Правительства РФ от 16.05.2022 г. N 1180-р.

12. "Об утверждении порядка проведения профилактического медицинского осмотра и диспансеризации определенных групп взрослого населения" (в ред. Приказа Минздрава РФ от 01.02.2022 г. N 44н). [Приказ](#) Министерства здравоохранения РФ от 27.04.2021 г. N 404н.

13. "Об утверждении перечней медицинских показаний и противопоказаний для санаторно-курортного лечения" [Приказ](#) Минздрава России от 28.09.2020 N 1029н (ред. от 26.04.2023).

14. "Об утверждении стандарта санаторно-курортной помощи больным с болезнями глаза и его придаточного аппарата". [Приказ](#) Министерства здравоохранения и социального развития РФ от 22.11.2004 г. N 215.

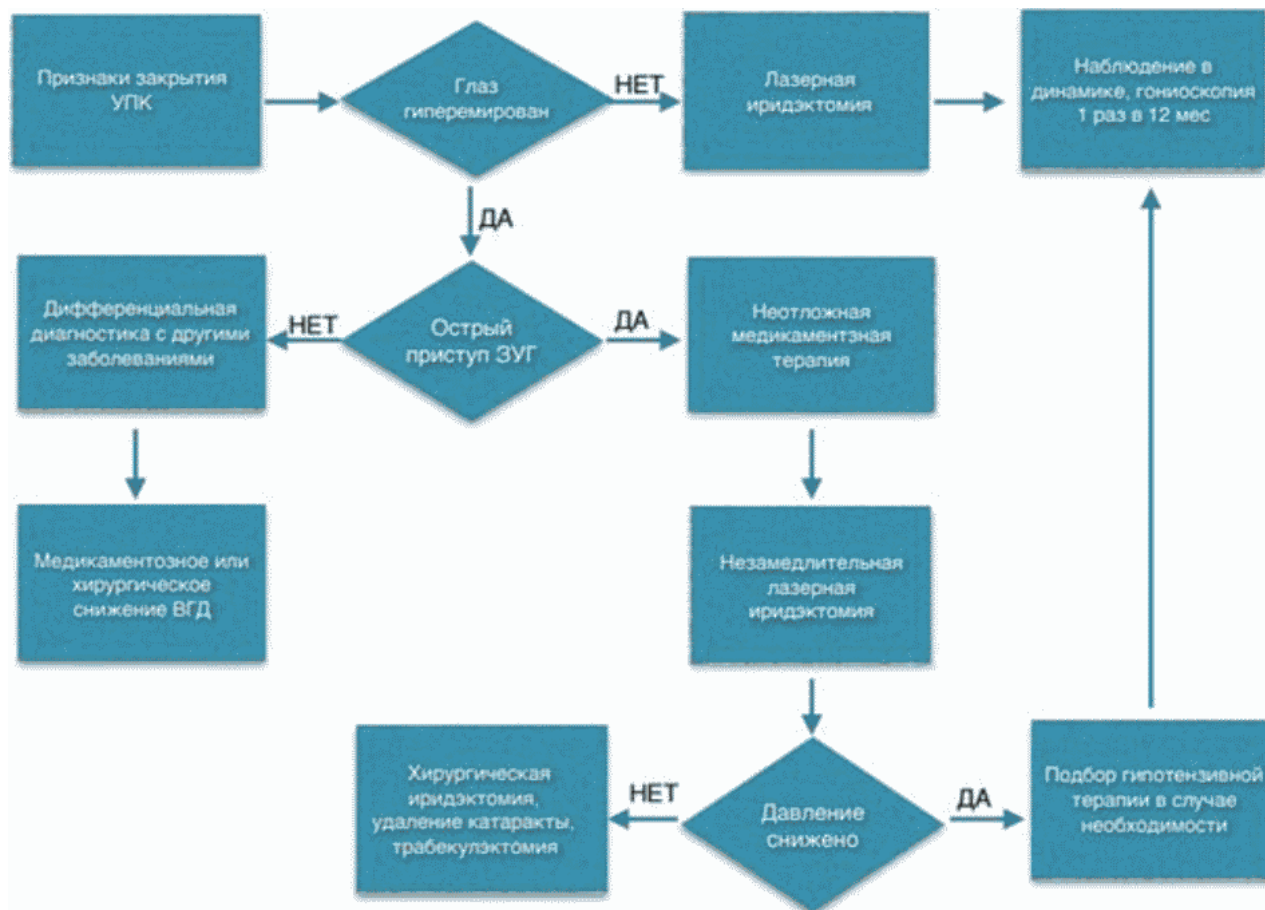15. "Об утверждении стандарта медицинской помощи взрослым при подозрении на глаукому (диагностика, лечение и диспансерное наблюдение)". [Приказ](#) Министерства здравоохранения Российской Федерации от 25.02.2022 г. N 115н.

16. "Об утверждении учетной формы медицинской документации N 131/у "Карта учета профилактического медицинского осмотра (диспансеризации)", порядка ее ведения и формы отраслевой статистической отчетности N 131/о "Сведения о проведении профилактического медицинского осмотра и диспансеризации определенных групп взрослого населения", порядка ее заполнения и сроков представления". [Приказ](#) Министерства здравоохранения РФ от 10.11.2020 г. N 1207н.

17. "Об утверждении перечней медицинских показаний и противопоказаний для санаторно-курортного лечения". [Приказ](#) Министерство здравоохранения Российской Федерации от от 28 сентября 2020 г. N 1029н (в ред. Приказов Минздрава РФ от 13.10.2022 N 664н, от 26.04.2023 N 193н).

Приложение Б

АЛГОРИТМЫ ДЕЙСТВИЙ ВРАЧА



Мероприятия, рекомендованные при лечении острого приступа ЗУГ

1. Уложить больного на горизонтальную поверхность.
2. Закапать в больной глаз однократно бримонидин 0,15% или 0,2% по 1 капле, тимолол 0,5% или бетаксолол 0,5% по 1 капле, дорзоламид 2% или бринзоламид 1% по 1 капле (при отсутствии системных противопоказаний к их назначению).
3. Дать внутрь таблетку ацетазоламид 250 - 500 мг (с осторожностью у больных с мочекаменной болезнью).
4. Закапать в больной глаз дексаметазон 0,1% по 1 - 2 капли три раза с интервалом 5 минут.
5. При уровне ВГД ниже 40 мм рт.ст. закапать в больной глаз пилокарпина 1% 1 - 2 капли 2 - 3 раза в течение часа.
6. Закапать пилокарпин 1% или 2% по 1 - 2 капли однократно в парный глаз.

7. Лечебная компрессия роговицы 4-х зеркальным гониоскопом 20 секунд.
8. При отсутствии тенденции к купированию острого приступа - маннитол раствор 15% - внутривенно капельно в течение не менее 30 минут по 1,5 - 2 г/кг массы тела.
9. Анальгетики и/или антипиретики и противорвотные препараты при наличии боли и тошноты (каждые 4 часа).
10. Лазерная иридэктомия после купирования острого приступа и отека роговицы.
11. Гониоскопия с компрессией, чтобы оценить протяженность закрытия УПК для решения вопроса о дальнейшей тактике лечения.

Приложение В

ИНФОРМАЦИЯ ДЛЯ ПАЦИЕНТА

Глаукома - хроническое заболевание, при котором у лиц старше 40 - 50 лет развивается атрофия зрительного нерва, приводящая при прогрессировании к необратимому ухудшению зрения, в тяжелых случаях - к полной слепоте. Как правило, заболевание развивается на обоих глазах, но на втором глазу может проявиться через несколько месяцев или лет. В подавляющем большинстве случаев зрение снижается вследствие повышения внутриглазного давления за пределы индивидуального уровня.

В начальных стадиях при глаукоме отсутствует какая-либо симптоматика, пациент может обнаружить снижение зрения или появление участков (зон) локального ухудшения в поле зрения только тогда, когда процесс зашел далеко, и вылечить глаукомную атрофию зрительного нерва и вернуть утраченные функции невозможно.

Поэтому выявить глаукому на ранних стадиях можно только при визите к офтальмологу на плановый ежегодный осмотр (диспансеризации) или обращении в случае ухудшения зрения.

Жалобы характерны для острого приступа закрытоугольной глаукомы, при котором происходит внезапный, быстрый и неконтролируемый подъем внутриглазного давления, сопровождающееся болью в глазу, иррадиирующей в одноименную половину головы (лоб, висок), могут возникать тошнота, рвота, сердцебиение, повышение артериального давления, снижение остроты зрения, радужные круги вокруг источника света.

Острый приступ закрытоугольной глаукомы это неотложная ситуация и требует оказания экстренной медицинской помощи!

Без лечения острый приступ закрытоугольной глаукомы может закончиться слепотой!

Основная цель лечения глаукомы - снижение внутриглазного давления, что позволяет

стабилизировать процесс или замедлить его прогрессирование. Это может быть достигнуто ежедневным длительным (пожизненным) закапываем капель, а также применением лазерного и/или хирургического лечения. Показания к тому или иному методу лечения определяет врач. Пациент с глаукомой нуждается в постоянном наблюдении врача-офтальмолога и измерении внутриглазного давления не реже 1 раза в 3 мес.

При раннем выявлении глаукомы и адекватном лечении прогноз заболевания благоприятный, с сохранением зрительных функций. При отсутствии надлежащего врачебного контроля и несоблюдении рекомендаций по лечению глаукома грозит полной слепотой обоих глаз.

Приложение Г1 - ГN

ШКАЛЫ ОЦЕНКИ, ВОПРОСНИКИ И ДРУГИЕ ОЦЕНОЧНЫЕ ИНСТРУМЕНТЫ СОСТОЯНИЯ ПАЦИЕНТА, ПРИВЕДЕННЫЕ В КЛИНИЧЕСКИХ РЕКОМЕНДАЦИЯХ

Приложение Г1

КАЛЬКУЛЯТОР РИСКА РАЗВИТИЯ ГЛАУКОМЫ

Название на русском языке: Калькулятор риска развития глаукомы у лиц с офтальмогипертензией

Оригинальное название (если есть): S.T.A.R II (The Scoring Tool for Assessing Risk) Glaucoma Risk Calculator

Источник (официальный сайт разработчиков, публикация с валидацией): Medeiros F.A., Weinreb R.N., Sample P.A. et al. Validation of a predictive model to estimate the risk of conversion from ocular hypertension to glaucoma. Arch Ophthalmol. 2005; 123: 1351 - 1360.

Тип (подчеркнуть): калькулятор риска развития заболевания

Назначение: определение риска развития глаукомы у пациентов с офтальмогипертензией в течение 5-ти лет

Содержание (шаблон): используемые параметры: возраст, уровень ВГД, ЦТР, соотношение диаметра экскавации к диаметру диска в вертикальном меридиане, периметрический индекс PSD.

Ключ (интерпретация): Исходя из полученных результатов риск развития глаукомы в течение 5 лет оценивается как:

А) Низкий (полученный результат ниже 5%). Рекомендуемая тактика: наблюдение без лечения.

Б) Умеренный (полученный результат составляет 5 - 15%). Рекомендуемая тактика: решение о медикаментозном лечении принимается индивидуально с учетом мнения пациента.

В) Высокий (полученный результат выше 15%). Рекомендуемая тактика: лечение, направленное на снижение уровня ВГД.

Пояснения. Электронная версия калькулятора доступна для загрузки на смартфоны и планшеты (<http://www.pocket.md/80/star-ii.html>). Это наиболее распространенный из всех калькуляторов риска глаукомы у пациентов с офтальмогипертензией в настоящее время (Ameen S., Javaid F., Cordeiro M.F. Risk calculators in glaucoma//Exp Rev Ophthalmol. 2016; 11(1): 21 - 27. DOI: 10.1586/17469899.2016.1136213).

Приложение Г2

КАЧЕСТВО ЖИЗНИ БОЛЬНЫХ ГЛАУКОМОЙ

Название на русском языке: Опросник "Качество жизни больных глаукомой - 15"

Оригинальное название (если есть): The Glaucoma Quality of Life - 15 (GQL-15) questionnaire

Источник (официальный сайт разработчиков, публикация с валидацией): Nelson P., Aspinall P., Parasouliotis O., Worton B., O'Brien C. Quality of life in glaucoma and its relationship with visual function//J Glaucoma. 2003; 12(2): 139 - 150.

Тип (подчеркнуть): вопросник

Назначение: оценка качества жизни пациентов с глаукомой

Содержание (шаблон):

Инструкция для пациентов:

Пожалуйста, отметьте правильный ответ по шкале от 1 до 5, где [1] означает "без затруднений", [2] - "незначительное затруднение", [3] - "умеренное затруднение", [4] - "значительное затруднение", [5] - "резко выраженное затруднение". Если вы не выполняете какие-либо действия по другим, не связанным со зрением причинам, выберите ответ [0].

Вызывает ли состояние Вашего зрения затруднения при выполнении следующих действий?

	Нет	Незначительное	Умеренное	Значительное	Резко выраж	Невозможно выполнить по
--	-----	----------------	-----------	--------------	-------------	-------------------------

					енное	причинам, не связанным со зрением
Чтение газет	1	2	3	4	5	0
Прогулки в темное время суток	1	2	3	4	5	0
Зрение в темноте	1	2	3	4	5	0
Прогулки по неровной поверхности	1	2	3	4	5	0
Приспособленность к яркому свету	1	2	3	4	5	0
Приспособленность к сумеречному освещению	1	2	3	4	5	0
Переход из светлой комнаты в темную или наоборот	1	2	3	4	5	0
Возможность не спотыкаться о предметы	1	2	3	4	5	0
Обнаружение предметов, приближающихся сбоку	1	2	3	4	5	0
Переход дороги	1	2	3	4	5	0
Ходьба по ступенькам/лестнице	1	2	3	4	5	0
Возможность избежать столкновения с предметами	1	2	3	4	5	0
Способность оценивать расстояние от ноги до ступеньки/бордюра	1	2	3	4	5	0
Поиск упавших предметов	1	2	3	4	5	0
Распознавание лиц	1	2	3	4	5	0

Ключ (интерпретация): Анкета GQL-15 состоит из 15 пунктов, в которых оцениваются 4 основных качественных характеристики зрения: (1) центральное зрение и зрение на близком расстоянии; (2) периферическое зрение; (3) темновая адаптация; (4) мобильность вне дома. Сумма баллов характеризует качество жизни пациента с глаукомой. Чем выше полученный показатель,

тем ниже качество жизни.

Пояснения. В настоящее время разработано и доступно значительное количество опросников, посвященных изучению качества жизни больных с глаукомой (Glau-QoL, NEI-VFQ, TSS-IOP и другие). Различная степень валидации, сложности для пациентов определяют нюансы их использования в клинической практике. Представленный опросник является удобным в использовании благодаря своей лаконичности и имеет хорошие отзывы со стороны офтальмологов и пациентов.

Приложение ГЗ

ШКАЛА ВЕРОЯТНОСТИ ПОВРЕЖДЕНИЯ ДЗН (DDLС, DISK DAMAGE LIKELIHOOD SCALE) ДЛЯ ОЦЕНКИ И ЗАРИСОВКИ ИЗМЕНЕНИЙ ДЗН ПРИ НАБЛЮДЕНИИ ПАЦИЕНТОВ С ГЛАУКОМОЙ

Название на русском языке: Шкала вероятности повреждения ДЗН для оценки и зарисовки изменений ДЗН при наблюдении пациентов с глаукомой

Оригинальное название (если есть): DDLS, Disk Damage Likelihood Scale































Источник (официальный сайт разработчиков, публикация с валидацией): Spaeth G.L., Henderer J., Liu C. et al. The disc damage likelihood scale: reproducibility of a new method of estimating the amount of optic nerve damage caused by glaucoma. Trans Am Ophthalmol Soc. 2002; 100: 181 - 5; Cheng K., Tatham A.J. Spotlight on the Disc-Damage Likelihood Scale (DDLС). Clin Ophthalmol. 2021; 15: 4059 - 4071.

Тип (подчеркнуть): шкала оценки

Назначение: оценка изменений ДЗН при наблюдении пациентов с глаукомой

Содержание (шаблон): используемые параметры: размер ДЗН, соотношение размеров нейроретинального пояса (НРП) к размеру ДЗН

Стадия по шкале DDLS	Изменение размеров НРП (соотношение размеров НРП к ДЗН)			Стадия по шкале DDLS	Примеры		
	Для малого диска < 1,50 мм	Для диска среднего размера 1,50 -	Для большого диска > 2,00 мм		Зрительный нерв 1,25 мм	Зрительный нерв 1,75 мм	Зрительный нерв 2,25 мм

		2,00 мм					
1	> 0,5	> 0,4	> 0,3	0a			
2	0,4 - 0,49	0,3 - 0,39	0,2 - 0,29	0б			
3	0,3 - 0,39	0,2 - 0,29	0,1 - 0,19	1			
4	0,2 - 0,29	0,1 - 0,19	< 0,1	2			
5	0,1 - 0,19	< 0,1	0 в секторе < 45°	3			
6	< 0,1	0 в секторе < 45°	0 в секторе от 46° до 90°	4			
7	0 в секторе < 45°	0 в секторе от 46° до 90°	0 в секторе от 91° до 180°	5			
8	0 в секторе от 46° до 90°	0 в секторе от 91° до 180°	0 в секторе от 181° до 270°	6			
9	0 в секторе от 91° до 180°	0 в секторе от 181° до 270°	0 в секторе > 270°	7a			
10	0 в секторе от 180° до 270°	0 в секторе > 270°	-	7б			

Ключ (интерпретация): сначала определяют размеры ДЗН (по шкале щелевой лампы с использованием специальных коэффициентов перерасчета: при увеличении линзы в +60 Д полученный результат умножают на 0,88, при линзе +78 Д - на 1,2, при увеличении линзы в +90 Д - на 1,63), затем определяют размеры и конфигурацию НРП.

Патологическими считаются ДЗН, которые по шкале DDLS соответствуют 4 стадии и выше.

Пояснения. Клиническое исследование ДЗН остается важным компонентом диагностики и мониторинга глаукомы. Шкала DDLS обеспечивает надежный метод клинической градации глаукомных изменений ДЗН, с более высокой степенью воспроизводимости по сравнению с классическим измерением соотношения размера экскавации к диаметру ДЗН.
